Relato de caso
Uma doença, várias faces

por Ana Catarina Peixoto[1], Catarina Miranda[1], Gabriela Casanova[2]
1. Médica interna de formação específica de MGF na USF do Mar, ACeS Póvoa de Varzim/Vila do Conde
2. Médica Assistente de MGF na USF do Mar, ACeS Póvoa de Varzim/Vila do Conde

RESUMO

Introdução: A doença de Whipple (DW) é uma doença rara, multissistémica e com expressão comum a outras patologias prevalentes, cuja patogénese parece depender da ação do *Tropheryma whipplei*. O seu diagnóstico é complexo, habitualmente de exclusão, podendo, se não for considerado, causar morte precocemente. Apesar do tratamento por um período prolongado permitir a remissão completa do quadro, a recidiva é frequente.

Descrição do caso: Doente do sexo feminino, 34 anos, raça caucasiana, administrativa, inserida numa família monoparental, classe média de Graffar, sem antecedentes patológicos relevantes. Recorreu à primeira consulta com a Médica de Família em 2009 por quadro de poliartralgias de atingimento assimétrico e carácter migratório, associado a rigidez matinal, com cerca de 2 anos de evolução. Sem outras queixas sistémicas. O estudo analítico efetuado revelou aumento dos parâmetros inflamatórios, sem outras alterações. Por suspeita de artrite reativa, foi observada em consulta de Reumatologia, sem diagnóstico conclusivo. Cerca de 2 anos depois, a doente engravida, com resolução completa do quadro clínico e dos achados analíticos e, simultaneamente, separa-se do companheiro e pai do filho. Três semanas após o parto, inicia quadro de diarreia profusa, sem sangue ou muco, associada a astenia e perda ponderal. Da investigação realizada destaca-se o resultado do estudo endoscópico: lesões sugestivas de doença de Crohn na colonoscopia, e alterações compatíveis com DW na endoscopia digestiva alta. A Médica de Família optou por iniciar tratamento com cotrimoxazol, com remissão completa dos sintomas. Mantém seguimento na consulta de Gastrenterologia pelo risco de recidiva da doença.

Comentário: Embora rara, é importante considerar a DW perante quadros clínicos insidiosos e com sintomatologia inespecífica e multiorgânica, incluindo gastrointestinal. Alterações na dinâmica familiar podem ser agentes confundidores, desempenhando o Médico de Família um papel fundamental na gestão psicossocial da doença e da dolência. Esta doença constitui, assim, um desafio diagnóstico – "uma doença com várias faces".

Palavras-chave: doença de Whipple, *Tropheryma whipplei*

INTRODUÇÃO

A DW é uma doença multissistémica, que pode manifestar-se clinicamente de forma muito diversa e, por ser rara, é muitas vezes diagnosticada tardiamente. Embora a literatura estime cerca de 12 novos casos por ano a nível mundial, a sua verdadeira incidência é desconhecida. Na verdade, este valor encontra-se provavelmente subestimado atendendo ao crescente número de casos diagnosticados e publicados após a introdução de novos métodos de diagnóstico, como a *polymerase chain reaction* (PCR).[1] Em Portugal encontram-se relatados alguns casos.[1-3] A doença afeta predominantemente indivíduos de raça caucasiana, do sexo masculino, sendo a idade média ao diagnóstico de cerca de 50 anos, embora possa afetar todas as faixas etárias.[1,4]

Na etiologia infeciosa da doença está implicado, como agente causal, um bacilo gram-positivo, *Tropheryma whipplei*, e a certeza diagnóstica depende da confirmação histológica ou do uso de métodos de biologia molecular. Entre as formas de apresentação mais frequentes destacam-se a diarreia e a perda ponderal, decorrentes de uma síndrome de má absorção, tendo em conta que o intestino delgado é a região mais frequentemente acometida.[1] As artralgias e artrites surgem em cerca de 90% dos doentes, são predominantemente simétricas e migratórias, e podem preceder a sintomatologia intestinal em cerca de 10 anos. A doença extra-intestinal pode ainda envolver o sistema nervoso central (45%) e o coração.[5,6]

Como tratamento, advoga-se a utilização de antibioterapia capaz de atravessar a barreira hematoencefálica atendendo ao crescente reconhecimento de manifestações neurológicas, meses ou anos após tratamento eficaz, as quais podem deixar sequelas graves e definitivas. Os doentes devem, por isso, permanecer em vigilância por tempo indeterminado, no sentido da deteção precoce da recidiva.[2]

DESCRIÇÃO DO CASO

Doente do sexo feminino, 34 anos de idade, raça caucasiana, administrativa, inserida numa família monoparental, pertencente à classe média de Graffar. Sem antecedentes patológicos relevantes, sem medicação habitual. Não fumadora, sem hábitos etílicos ou consumo de substâncias ilícitas. Plano nacional de vacinação e rastreio do cancro do colo do útero atualizados.

Em maio de 2009 recorreu pela primeira vez à consulta na USF por quadro de poliartralgias de atingimento assimétrico e carácter migratório, envolvendo coluna cervical, ombros, punhos, joelhos e tornozelos, associadas a rigidez matinal, com cerca de dois anos de evolução. Negava febre, astenia, anorexia, perda ponderal, dor abdominal, bem como noção de infeção recente do aparelho respiratório ou cutâneo. Sem referência a sintomas de outros órgãos ou sistemas.

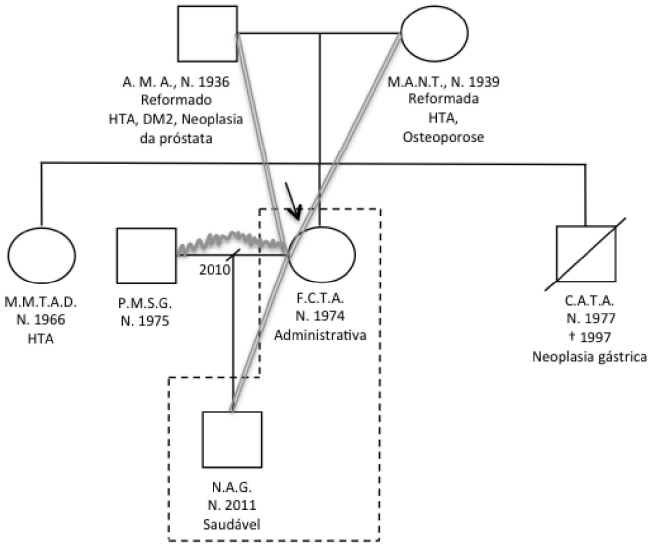

Figura 1.
Genograma e psicofigura de Mitchell (Póvoa de Varzim, 9 de março de 2015)

Legenda:
DM2 – Diabetes mellitus tipo 2;
HTA – Hipertensão arterial;
N – Nascimento;
† – Morte

Ao exame físico apresentava bom estado geral, pele corada e hidratada e sem lesões aparentes; sem febre. O exame da orofaringe e otoscopia não revelou alterações. A auscultação cardiopulmonar era normal. Não foram palpadas adenomegalias ou organomegalias. As articulações apresentavam sinais inflamatórios (edema, rubor e dor) e algum grau de incapacidade funcional.

Do estudo analítico efetuado, destaca-se a presença de leucocitose (13,6x10^9/L) e neutrofilia (86,4%) e elevação de outros parâmetros inflamatórios, nomeadamente velocidade de sedimentação e proteína C reativa; o fator reumatóide, anticorpos antinucleares e antiDNAds eram negativos; o proteinograma era normal. Por suspeita de espondiloartropatia seronegativa, nomeadamente artrite reativa, foi referenciada à consulta de Reumatologia para estudo complementar. Desta avaliação não foi possível obter um diagnóstico conclusivo.

Em dezembro de 2010, a doente engravida, com resolução simultânea e completa do quadro clínico e dos achados analíticos. A gestação decorreu sem intercorrências. Porém, neste período, a doente separa-se do companheiro e pai do filho. Este evento de vida não pareceu, no entanto, exercer impacto negativo no estado de saúde psíquico da doente.

Três semanas após o parto (eutócico, sem intercorrências), em setembro de 2011, recorre novamente à consulta por queixas de diarreia profusa com 3 dias de evolução, 3 a 4 dejeções por dia, incluindo noturnas, sem sangue ou muco; sem qualquer contexto infecioso/epidemiológico suspeito. Associadamente referia astenia e apresentava perda ponderal de 5 quilos neste período, mantendo-se apirética. O exame objetivo não mostrou achados relevantes, à exceção de palidez e biótipo emagrecido. Analiticamente apresentava leucocitose e neutrofilia, embora menos acentuada, bem como discreta elevação dos marcadores inflamatórios. A função tiroideia era normal e os exames bacteriológico e parasitológico de fezes negativos. Por suspeita de doença inflamatória intestinal (DII) realizou estudo endoscópico. A colonoscopia demonstrou fenómenos de ileíte terminal e o exame histológico revelou lesões sugestivas de doença de Crohn (mucosa ileal com edema e infiltrado inflamatório do cólon, fissuras e esboço de granulomas). No sentido de excluir envolvimento de outras porções do sistema digestivo, realizou endoscopia digestiva alta onde foi possível observar pontuado nacarado e diminuição discreta das pregas da segunda porção do duodeno; histologicamente, o córion vilositário da mucosa duodenal estava ocupado por células histiocitárias carregadas por estruturas baciliformes *Periodic Acid-Schiff* (PAS) - positivas, resistentes à diástase, compatíveis com DW. Dada a variedade de diagnósticos histológicos obtidos, a Médica de Família optou por realizar uma prova terapêutica com trimetoprim + sulfametoxazol 160/800mg (cotrimoxazol), e referenciação imediata à consulta de Gastrenterologia.

Após dois meses de tratamento antibiótico verificou-se resolução completa do quadro clínico e os exames laboratoriais eram normais. Nunca foram manifestados sinais ou sintomas neurológicos. A doente manteve o tratamento instituído por um período de um ano e meio (até abril de 2013), o qual foi suspenso por permanecer assintomática. Nesta fase, o estudo analítico não evidenciava atividade inflamatória ou parâmetros de má absorção; no entanto, no estudo endoscópico persistia a positividade para o PAS, apesar da ausência de alterações macroscópicas.

A doente mantém seguimento em consulta hospitalar dado o risco de recidiva da doença, permanecendo até à data assintomática do ponto de vista clínico e laboratorial.

COMENTÁRIO

Por se tratar de uma patologia rara e ter uma apresentação clínica variada – "uma doença com várias faces"

- a DW nem sempre é diagnosticada ou é identificada tardiamente, com manifesto prejuízo para a sobrevida dos doentes. É, por isso, importante considerá-la como um possível diagnóstico perante quadros clínicos insidiosos e inespecíficos de sintomatologia multissistémica, incluindo a gastrointestinal. Mesmo quando detetada e adequadamente tratada, a evolução clínica deve ser monitorizada durante a terapêutica, para confirmar a resposta ao tratamento, e vários anos depois do seu término, de modo a evitar recidivas tardias.[1,6]

Este caso em particular refere-se a uma doente jovem, contrariando os dados epidemiológicos relatados na literatura. Além disso, a sintomatologia inicial dirigiu o estudo a uma causa do foro reumatológico, ilustrando a sua expressão comum a outras doenças prevalentes, o que atrasou o diagnóstico. O diagnóstico diferencial inicial com artrite reativa foi ponderado pelo acometimento oligopoliarticular assimétrico, embora as articulações envolvidas não obedecessem ao padrão típico (membros inferiores) e fosse inexistente qualquer infeção bacteriana prévia (genito-urinária ou gastrointestinal) ou sintomatologia extra-articular concomitante.[7] Porém, logo após o parto a doente apresentou sintomatologia gastrointestinal, tendo ampliado as hipóteses de diagnóstico inicialmente consideradas. O estudo endoscópico, ainda que incongruente (DW/DII), foi fundamental para a orientação diagnóstica e terapêutica. A Médica de Família optou por iniciar uma prova terapêutica, com antibiótico dirigido à DW, na tentativa de excluir esta patologia como uma causa potencialmente reversível para os sintomas apresentados. A antibioterapia utilizada foi o cotrimoxazol, por se tratar do fármaco de primeira linha no tratamento desta doença e pela sua eficácia na prevenção da recidiva no sistema nervoso central.[2]

Como expectável, a doente teve melhoria clínica e analítica nas primeiras semanas após o início da terapêutica. Embora haja falta de consenso na literatura, a duração do tratamento habitualmente proposta é superior a um ano. A suspensão do mesmo depende da remissão clínica e laboratorial e da diminuição da quantidade de macrófagos PAS positivos. Atualmente sabe-se que sua persistência no exame histológico duodenal pode verificar-se vários anos após a remissão clínica (correspondendo a material bacteriano degradado), pelo que a positividade do PAS após o tratamento pode corresponder a um falso positivo e não a recidiva ou manutenção da doença. Nesses casos, uma PCR de *Tropheryma whipplei* negativa exclui a recidiva da doença; nesta doente foi ponderada a sua realização aquando da suspensão do tratamento embora posteriormente não tivesse sido concretizada.[1,6]

O Médico de Família, pela sua relação privilegiada e continuada com o doente pode ser uma peça fundamental neste desafio diagnóstico. Na verdade, a progressiva melhoria da acessibilidade aos CSP permite que as queixas do doente sejam mais eficazmente abordadas, de forma precoce, numa perspetiva longitudinal e, simultaneamente, global. Isto traduz-se numa melhoria qualitativa dos cuidados de saúde prestados, facilitando uma correta identificação, resolução atempada e acompanhamento do quadro clínico. Ao Médico de Família cabe, ainda, a gestão psicossocial da doença e da dolência, como fatores perturbadores da dinâmica familiar e laboral, e vice-versa.

Neste caso em particular, ao quadro orgânico da doente somaram-se duas fases críticas: *baby blues* e perturbação psicológica no contexto da separação. Neste âmbito, poderiam ter sido colocadas como hipóteses diagnósticas, naquele momento, a perturbação depressiva vs. somatização. Contudo, o quadro de somatização deve ser sempre um diagnóstico de exclusão e não deve limitar a investigação etiológica.[8,9]

O diagnóstico definitivo confirmou tratar-se de uma doença orgânica com tratamento médico bem estabelecido, mas com necessidade de vigilância médica a longo prazo. O acompanhamento desta fase vulnerável deve ser uma prioridade; para isso, o médico deve capacitar a doente de estratégias, disponibilizar recursos para a gestão e controlo das necessidades ou anseios que possam ser entendidos como fontes de conflito, geradores de sofrimento, stress ou sobrecarga, e garantir suporte contínuo, centrado na pessoa.

BIBLIOGRAFIA

1. Carneiro AC, Lima P, Barbosa IP, Chaves FC. Doença de Whipple - Um Desafio Diagnóstico. Acta Med Port. 2004;17:481-6.
2. Silva M, Bragança I, Parreira M, Pedroso E, Miranda C. Doença de Whipple – um caso. Medicina Interna. 2002;9(2):87-91.
3. Oliveira J, Araújo E, Crespo J, Almiro E. Poliartrite arrastada e doença de Whipple – a propósito de um caso clínico. Medicina. 2004;11(2):82–6.
4. Abreu P, Azevedo E, Lobo L, Moura CS, Pontes C. Doença de Whipple e Sistema Nervoso Central. Acta Med Port. 2005;18:199–208.
5. Marumganti A, Murphy T. Whipple's Disease: Neurological Relapse Presenting as Headache for Two Years. J Gen Intern Med. 2008;23(12):2131-3.
6. Oliveira L, Gorjão R, Ramos de Deus J. Doença de Whipple. J Port Gastrenterol. 2010;17:69-77.
7. Kwiatkowska B, Filipowicz-Sosnowska A. Reactive arthritis. Pol Arch Med Wewn. 2009; 119(1-2):60-5.
8. Kroenke K. Physical symptom disorder: A simpler diagnostic category for somatization-spectrum conditions. J Psychosom Res. 2006; 60(4):335–339.
9. Mai F. Somatization Disorder: A Practical Review. Can J Psychiatry. 2004; 49(10):652-62.

CONFLITOS DE INTERESSES

As autoras negam quaisquer conflitos de interesses.