SÍNCOPE: QUAL O PAPEL DO MÉDICO DE FAMÍLIA

SYNCOPE: WHAT IS THE ROLE OF THE FAMILY MEDICINE PHYSICIAN

Autores:
Flávia Cardoso Soares[1], Ana Quelhas[1]

RESUMO

Introdução: A síncope caracteriza-se por perda súbita e transitória de consciência com duração rápida e recuperação espontânea. É uma manifestação prevalente, com um diagnóstico diferencial vasto.
Descrição do caso: Mulher, 56 anos, autónoma, divorciada, auxiliar de ação direta em lar de idosos. Antecedentes pessoais relevantes: obesidade dislipidemia; hipotiroidismo; hipertensão arterial; diabetes *mellitus* tipo 2; patologia osteoarticular degenerativa; psoríase e perturbação depressiva. Medicação habitual: omeprazol; indapamida; amlodipina; sertralina; loflazepato de etilo; metformina; sitagliptina; empagliflozina; levotiroxina e pravastatina. Recorre a consulta aberta após um episódio de aperto retroesternal com perda de consciência, ocorrido no dia anterior, enquanto conduzia um veículo de transporte de idosos. Na consulta, apresentava-se ansiosa, mas hemodinamicamente estável, sem alterações na auscultação cardíaca/carotídea ou no exame neurológico sumário. O estudo etiológico requisitado: hemograma e bioquímica; ecocardiograma; ecografia carotídea com doppler e eletrocardiograma (ECG) de 24 horas (Holter), não apresentou alterações relevantes. Em consulta posterior, a doente mantinha um perfil ansioso e é referenciada para a consulta de Psicologia, aumentada a dose do antidepressivo e solicitada uma prova de esforço, que se revelou negativa para isquemia do miocárdio. Os episódios de síncope repetiram-se, com frequências quinzenais. Optou-se pela repetição do *Holter* de forma seriada. A segunda avaliação demonstrou a presença de dois episódios de bloqueio auriculoventricular (BAV) avançado com pausa máxima de 17 segundos.
Comentário: O BAV avançado paroxístico é uma possível causa de síncope. Não havendo identificação de uma causa reversível para o BAV avançado, a colocação de pacemaker torna-se necessária para o controlo da sintomatologia e prevenção de arritmias potencialmente fatais.

Palavras-chave: síncope; bloqueio auriculoventricular

ABSTRACT

Introduction: Syncope is characterized by sudden transient loss of consciousness with rapid duration and spontaneous recovery. It is a prevalent manifestation, with a wide differential diagnosis.
Case description: Female, 56 years old, autonomous, divorced, direct action assistant in a nursing home. Relevant personal background: obesity; dyslipidemia; hypothyroidism; arterial hypertension; type 2 diabetes mellitus; degenerative osteoarticular pathology; psoriasis and depressive disorder. Usual medication: omeprazole; indapamide; amlodipine; sertraline; ethyl loflazepate; metformin; sitagliptin; empagliflozin; levothyroxine and pravastatin. The patient resorted to an open consultation after an episode of retrosternal tightening with loss of consciousness, which occurred the day before, while driving an elderly transport vehicle. At the consultation, she was anxious but hemodynamically stable, with no changes in cardiac/carotid auscultation or summary neurological examination. The etiological study requested: blood count and biochemistry; echocardiography; carotid doppler ultrasound and 24 – hour (Holter) electrocardiogram (ECG) did not show relevant changes. In a later consultation, the patient had an anxious profile and was referred to the Psychology consultation, the dose of the antidepressant was increased and an ECG with exercise test was requested, which proved to be negative for myocardial ischemia. The syncope episodes continued, with fortnightly frequencies. We opted for serial Holter repetition. The second evaluation showed the presence of two episodes of advanced atrioventricular block (AVB) with a maximum pause of 17 seconds.
Comment: Paroxysmal advanced AVB is a possible cause of syncope. If there is no identification of a reversible cause for advanced AVB, the placement of a pacemaker becomes necessary to control the symptoms and prevent potentially fatal arrhythmias.

Keywords: syncope; atrioventricular block

1. USF Terras de Santa Maria, ACeS Entre Douro e Vouga I - Feira e Arouca

INTRODUÇÃO

Um evento sincopal é por definição uma perda transitória de consciência (PTC) devido a hipoperfusão cerebral. De início abrupto, é caracteristicamente de curta duração e recuperação espontânea.[1,2] Estima-se que mais de um terço dos indivíduos terá pelo menos um episódio sincopal ao longo da sua vida,[3] com uma incidência semelhante entre homens e mulheres.[4] Afeta todas as faixas etárias tendo contudo, maior incidência, morbilidade e mortalidade na população geriátrica.[3,4] Constitui uma importante causa de admissão hospitalar urgente contribuindo para até 1% dos episódios.[3-5] Os episódios sincopais são, na sua maioria, eventos isolados, reservando-se a recorrência para sensivelmente 20% dos casos.[4]

O diagnóstico diferencial de síncope, como representado na figura 1, pode ser complexo uma vez que vários eventos importantes, classificados globalmente como PTC, partilham semelhanças clínicas.[1,5,6] As PTC subdividem-se nas causadas por traumatismos crânio-encefálicos (TCE) e nas devidas a causas não-traumáticas.[1] A síncope faz parte deste último grupo o qual inclui também a epilepsia, PTC psicogénicas e uma variedade de causas raras.[1,6] A síncope, por sua vez, pode ser devida a três grandes grupos de eventos: mediação neuronal (reflexa) no qual se inclui a vasovagal; hipotensão ortostática e cardíaca.[1]

Tanto a epilepsia como a síncope podem ser despoletadas por um evento gatilho como, por exemplo, a exposição a som ou luz intermitente; esta característica é mais rara na síncope. Sintomas ou sinais prodrómicos podem ser igualmente registados em ambas as entidades.[1,4] Na epilepsia, a aura epilética é classicamente descrita pelo o doente que tende a reconhecer o seu carácter repetitivo.[4] Contrariamente, o pródromo sincopal é variável e frequentemente dá indicações acerca da causa subjacente: ativação autonómica na síncope reflexa, tontura na hipotensão ortostática e palpitações na síncope cardíaca.[1,4,7] A mordedura da língua e a incontinência de esfíncteres são sinais raros na síncope.[1] A duração do evento, até 30 segundos na síncope e de vários minutos na epilepsia, pode também auxiliar no diferencial.[1,7]

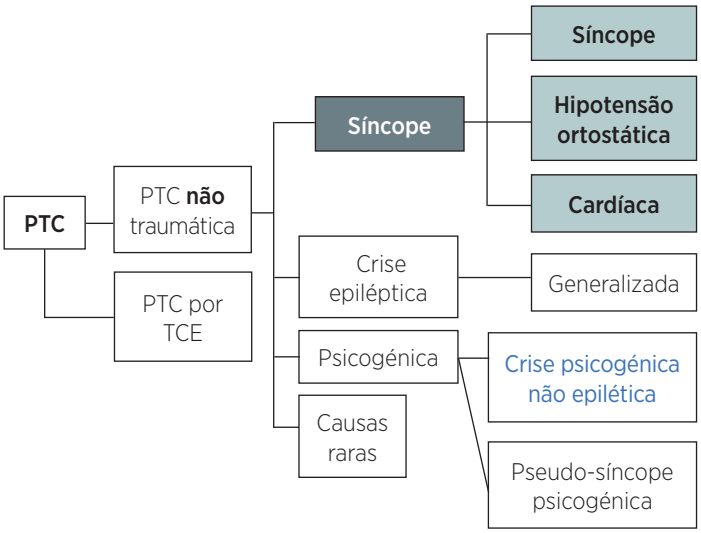

Figura 1. Síncope – Diagnóstico diferencial.
Legenda: PTC – perda transitória de consciência; TCE – traumatismo crânio-encefálico. Adaptado de (1).

São conhecidas duas apresentações clínicas das PTC psicogénicas: crise psicogénica não epilética e pseudo-síncope psicogénica. A última, desprovida de movimentos involuntários grosseiros, assemelha-se à síncope verdadeira. Ambas ocorrem com elevada frequência, por vezes diariamente. [1,6,7]

As causas raras de PTC dificilmente são interpretadas como episódios sincopais. A título de exemplo, incluem-se nesta categoria os acidentes isquémicos transitórios vertebro-basilares e a síndrome do roubo da subclávia que cursam com sinais neurológicos focais que permitem direcionar a investigação etiológica.[1,7]

A preocupação inicial do médico responsável pela recolha da anamnese é esclarecer se efetivamente o episódio se tratou de uma PTC, e especialmente, identificar se se trata de uma PTC com alto risco de recorrência e morbimortalidade, como é o caso da síncope cardíaca.[1,7] Um diagnóstico atempado é essencial para garantir o tratamento adequado e definir o prognóstico. Pode ser importante recorrer a testemunhas do evento.[1,6,7] Apesar dos avanços que se têm registado na abordagem diagnóstica e estratificação de risco, o mecanismo sincopal permanece muitas vezes desconhecido e os casos de risco nem sempre são facilmente sinalizados.[1] São alguns os sintomas e sinais iniciais que apontam para estarmos perante um evento de alto risco: dispneia, desconforto precordial ou palpitações antes do episódio; hipotensão sistólica, bradicardia persistente, sopro de novo ou hemorragia gastrointestinal e determinadas alterações no eletrocardiograma (ECG).[1,4] Antecedentes pessoais de doença cardíaca ou coronária bem como história familiar de morte súbita são também marcadores de alto risco.[1]

A presença de disfunção autonómica pode ser observada por vezes na mulher, o que pode constituir um fator de confundimento no diagnóstico de síncope. Na mulher de meia idade podem por vezes ocorrer episódios de *drop attacks*: quedas súbitas e idiopáticas, por vezes dissociativas, erradamente interpretadas como síncopes.[1,8]

Na população idosa e com antecedentes psiquiátricos esta dificuldade diagnóstica é ainda mais relevante. Contribuem para tal a apresentação atípica, amnésia, dificuldade em distinguir os episódios de simples quedas, múltiplas comorbilidades e a polimedicação.[1,2,5]

DESCRIÇÃO DO CASO

Identificação

Mulher, 56 anos, caucasiana, autónoma para as atividades de vida diária. Tem o quarto ano de escolaridade e trabalha como auxiliar de ação direta em lar de idosos onde esporadicamente desempenha a função de motorista de transporte de idosos. Divorciada, vive sozinha, tem uma filha que reside num concelho próximo.

Antecedentes pessoais

Apresenta os seguintes antecedentes pessoais patológicos: obesidade; dislipidemia; hipotiroidismo; hipertensão arterial; diabetes *mellitus* tipo 2; psoríase e perturbação depressiva. Da sua medicação habitual consta: omeprazol 20 mg *id*; indapamida 2,5 mg *id*; amlodipina 10 mg id; sertralina 50 mg id; loflazepato de etilo 2 mg *id*; metformina 1000 mg *bid*; sitagliptina 50 mg *id*; empagliflozina 25 mg *id*; levotiroxina 0,075 mg *id* e pravastatina 40 mg *id*.

Dos seus hábitos a destacar: cinco a seis refeições/dia; dois cafés/dia; nega hábitos tabágicos, etílicos ou toxicómanos; nega alergias medicamentosas; Programa Nacional de Vacinação atualizado.

Sem história pessoal de patologia cardíaca ou cerebral congénita bem como de TCE.

Menarca aos 12 anos; menopausa aos 53 anos. Efetuou contraceção oral combinada até aos 46 anos e posteriormente dispositivo intrauterino de cobre até à menopausa. História obstétrica: uma gestação de termo com parto eutócico.

Antecedentes familiares

Sem história familiar de morte súbita cardíaca. Mãe com história de depressão.

Avaliação familiar

Família unitária, de classe média-baixa (IV) segundo a Escala de *Graffar* adaptada; a realçar do Genograma e Psicofigura de Mitchell, como representado na figura 2, que a utente vive sozinha após o divórcio, mantém uma relação de relativa proximidade com a única filha que prefere residir com o namorado num concelho vizinho, o que causa à utente alguma mágoa. O APGAR Familiar de *Smilkstein* assume moderada disfunção familiar (cinco pontos), com o perfil de família dispersa/desagregada patente na dinâmica familiar de *Minuchin*.[9,10]

História da doença atual

A utente recorre à unidade de saúde familiar (USF) em setembro de 2019 para uma consulta aberta (CA) após um episódio súbito de aperto retroesternal de novo seguido de perda de consciência. O episódio tinha ocorrido no dia anterior, enquanto conduzia um veículo de transporte de idosos que presenciaram o evento. Estes últimos, relataram à utente a ausência de movimentos corporais involuntários, tendo o episódio uma duração total inferior a um minuto. A utente refere uma recuperação total da consciência após o evento, com memória preservada para o

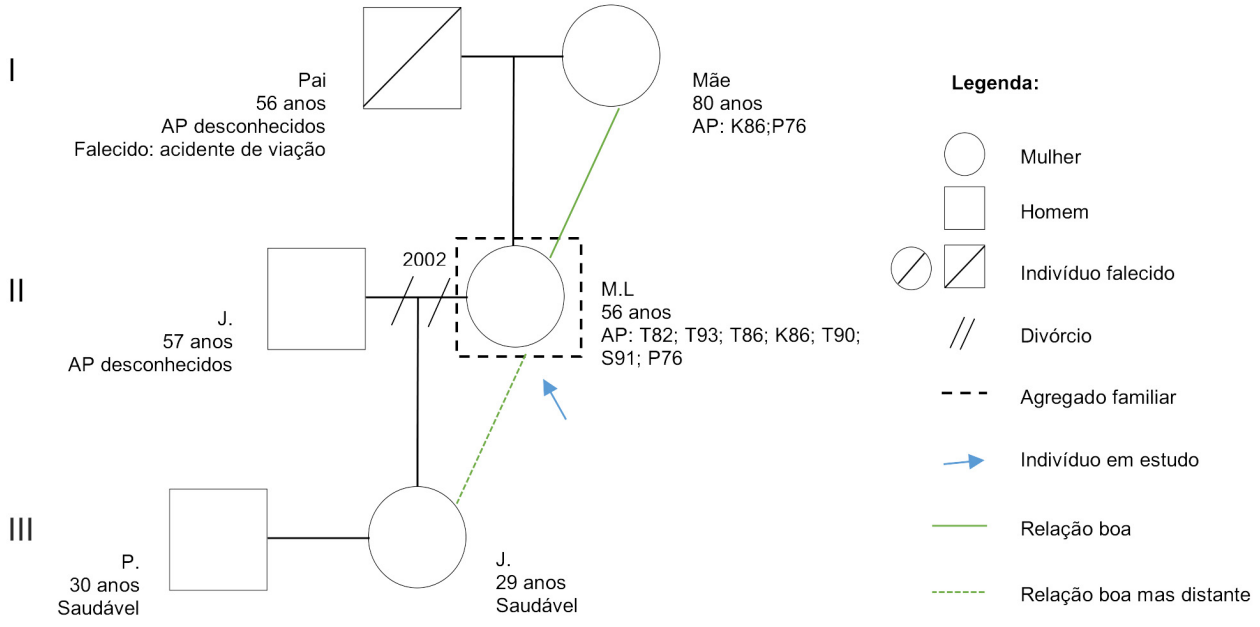

Figura 2. Genograma e Psicofigura de *Mitchell*, realizado a 23/10/2019.
Legenda: AP – antecedentes patológicos; códigos do ICPC-2 utilizados: K86 – Hipertensão sem complicações; P76 – Perturbação depressiva; T82 – Obesidade; T93 – Alteração do metabolismo dos lípidos; T86 – Hipotiroidismo/mixedema; T90 – Diabetes não insulino - dependente; S91 – Psoríase.

sucedido e ausência de aperto retroesternal. Nega palpitações, tontura, dispneia, alterações de visão, mordedura de língua, incontinência de esfíncteres, TCE ou outras queixas relevantes. Nega ainda eventos sociofamiliares disruptivos recentes bem como o consumo de substâncias não medicamente prescritas ou de ervanária. Na CA a utente está assintomática.

Efetua-se um exame objetivo cuidado (Quadro I) que se revela normal.

Quadro I. Exame objetivo – Consulta aberta

EO	Consciente, orientada e colaborante; pupilas isocóricas e isoreactivas Mucosas coradas, hidratadas, anictéricas e acianóticas Eupneica em ar ambiente; SpO2†: 98% (ar ambiente) TA* decúbito dorsal: 130/70 mmHg; TA ortostatismo: 126/72 mmHg; FC** decúbito dorsal: 80 bpm; FC ortostatismo: 89 bpm; Peso: 83 kg; IMC§ 34,5 kg/m²; Pulsos periféricos arteriais palpáveis, simétricos e rítmicos **Otoscopia/Orofaringe:** sem alterações de relevo **Pescoço:** tiroide não palpável, sem adenomegalias cervicais **Auscultação cardíaca/carotídea:** S1 e S2 presentes, rítmica, sem sopros aparentes **Auscultação pulmonar:** murmúrio vesicular presente e simétrico, sem ruídos adventícios **Abdómen:** ligeiramente globoso, ruídos hidroaéreos presentes de timbre e intensidade normal, timpânico, não doloroso na palpação **Exame neurológico sumário:** sem alterações (teste impulso cefálico normal) **Exame do estado mental:** discurso com conteúdo e forma normais, humor ansioso, afetos sintónicos, sem atividade heteróloga ou ideação suicida ativa

Legenda: †SpO2 - saturação periférica de oxigénio; *TA - tensão arterial; ** FC - frequência cardíaca; §IMC – índice de massa corporal.

Conclui-se que se tratou de um episódio inaugural de síncope, sem recorrência.

Opta-se pela requisição de estudo analítico (hemograma, bioquímica), ecocardiograma, ecografia carotídea com doppler e ECG de 24 horas (Holter), este último em virtude de a utente ter um ECG normal de janeiro de 2019. É oferecida a possibilidade de emissão do certificado de incapacidade temporária para o trabalho (CIT), até uma melhor compreensão etiológica do evento, que a utente recusa. Decide-se, após acordo com a utente, passar uma declaração médica para a entidade patronal a desaconselhar a condução automóvel no emprego.

Decorrido um mês a utente vem a uma consulta de saúde do adulto de reavaliação, onde relata novo episódio sincopal em tudo semelhante ao inicial com exceção de se encontrar a caminhar. Do estudo prévio requisitado, a salientar o resultado do Holter: "... frequência cardíaca média foi de 68 bpm com o valor máximo de 121 bpm às 09:13 horas e valor mínimo de 53 bpm às 05:37 horas. Ritmo sinusal com exceção de episódios isolados de ectopia supraventricular rara. Sem alterações da condução ...". Sem alterações no restante estudo requisitado (TSH 1,18 mUI/L; T4L 0,91 µg/dL; creatinina 0,75 mg/dL; Na 138 mmol/L; K 4,4 mmol/L; Cl 100 mmol/L; glicose 97 mg/dl).

Ao exame do estado mental denota-se marcada ansiedade, com agravamento depressivo do humor, embora com afetos neutros, sem atividade heteróloga ou ideação suicida ativa. Prescreve-se uma prova de esforço e, pela manutenção do processo ansioso numa utente com antecedentes de perturbação depressiva, procede-se à referenciação para a consulta de Psicologia da Unidade de Recursos Assistenciais Partilhados e ao ajuste da dosagem de sertralina para 100 mg id. Agenda-se uma consulta para avaliação familiar para a semana seguinte de forma a melhor integrar a utente no seu modelo biopsicossocial.

A prova de esforço requisitada, efetuada segundo o protocolo de *Bruce*, foi "...submáxima, interrompida precocemente aos 06:00 minutos por tonturas, inconclusiva para isquemia do miocárdio (...) Atingida frequência cardíaca máxima de 112 bpm. Resposta tensional adequada ao esforço. Sem alterações de ritmo ou de condução. Capacidade funcional normal."

Os episódios de síncope repetiram-se, com frequências quinzenais. No total foram reportados cinco episódios.

Em dezembro de 2019 foi efetuada uma tomografia crânio-encefálica (TC CE) para exclusão de causa neurológica: "... Muito discretas calcificações dos sifões carotídeos (...) Pequena área hipodensa ao nível do núcleo caudado à esquerda, podendo traduzir área isquémica lacunar ou foco gliótico...", resultado que motivou referenciação à consulta de Neurologia.

A utente regressa à USF para nova consulta de reavaliação em janeiro de 2020, posterior à observação pela Neurologia onde foi requisitado o teste de Inclinação ortostática (*Tilt test*). Após revisão da literatura, e tendo em conta as características dos episódios, prescreve-se a realização de Holter seriado de frequência semanal (três requisições).

O primeiro Holter, realizado ainda em janeiro, não apresentava alterações relevantes. O segundo Holter, efetuado em fevereiro, descreve: "Ritmo sinusal durante todo o registo. Registo de dois episódios de bloqueio auriculoventricular (BAV) avançado com pausa máxima de 17 segundos (diurna) sintomática (dor torácica)". A utente é imediatamente enviada ao serviço de urgência (SU) do hospital da área de residência, acompanhada pela Viatura Médica de Emergência e Reanimação, para orientação. Posteriormente é

reencaminhada para colocação de pacemaker permanente em centro hospitalar de referência, onde mantém seguimento.

Conclui-se assim que a síncope sofrida pela utente tem etiologia cardíaca, causada por um BAV avançado paroxístico. É iniciada a emissão de CIT, o que facilita a reavaliação mensal da utente. Existe um claro deteriorar da sua sintomatologia depressiva após a colocação do pacemaker, no entanto sem recorrência de síncope.

Já em 2021, a utente apresenta queixas de dor retroesternal com irradiação cervical, tendo sido requisitada uma cintigrafia miocárdica de perfusão pelo seu Cardiologista assistente. O exame revela, após prova de sobrecarga farmacológica, um pequeno defeito de perfusão da parede anteroseptal, reversível em repouso, com fração de ejeção de 63%. Efetua cateterismo cardíaco que exclui doença coronária angiograficamente significativa, atribuindo-se o quadro álgico a angina microvascular. Inicia posteriormente a toma de aspirina 100 mg id e bisoprolol 2,5 mg *id*, encontrando-se estável.

COMENTÁRIO

O diagnóstico etiológico de síncope é frequentemente um desafio.[11] No presente caso clínico, a utente sobreviveu à sua síncope cardíaca o que infelizmente nem sempre acontece. Os episódios de síncope representam até 1-3% das visitas ao SU apresentando uma taxa de mortalidade a curto prazo de < 2% e uma taxa global de resultados adversos em 10 dias de < 10%. A mortalidade precoce estimada da síncope é < 1% aos 10 dias e de < 1,6% aos 30 dias. O risco de mortalidade e de recorrência parece aumentar, quase linearmente, ao longo do tempo, aumentando de 0,3% em 30 dias para 22% em dois anos de acompanhamento.[12] A síncope cardíaca, em particular, pode ser indicativa de uma doença de base potencialmente fatal. Comporta uma taxa de mortalidade anual de 30%.[13]

É fundamental ter presente na prática clínica diária as diferentes ramificações etiológicas de um evento sincopal, colher uma boa história clínica, de preferência com recurso a testemunhas para os eventos, e efetuar um exame físico completo.[1] Os exames complementares de diagnóstico são importantes, mas não devem descurar a avaliação clínica cuidada.[1,4]

No presente caso, ao recordar a primeira avaliação da utente em contexto de CA, o que poderia ter sido feito de forma diferente? De acordo com as recomendações da Sociedade Europeia de Cardiologia de 2018 para o diagnóstico e orientação de uma síncope em contexto de SU, é fulcral a estratificação do risco de morte por síncope.[1,4] Para tal é necessário dar resposta às seguintes questões: existe uma causa grave facilmente identificável?; qual o risco de um mau *outcome*?; existe necessidade de admissão do doente? Tendo em conta que, a primeira observação desta utente decorreu mais de 24 horas após o episódio sincopal, a estratificação imediata do risco acaba por ser necessariamente adaptada e sujeita a perder detalhes importantes. Se estivermos perante um quadro de elevado potencial de gravidade, a possibilidade de um novo evento deve ser equacionada.[1] Existia algum fator de risco nos antecedentes pessoais e familiares da utente, na anamnese do episódio ou mesmo no exame objetivo efetuado, que indicasse elevado risco de recorrência? Deveria a utente ter sido referenciada ao SU imediatamente para avaliação? Atendendo à síncope recente, embora a utente estivesse assintomática e estável na consulta, era lícito o seu envio ao SU para avaliação.[1,2,4] No entanto, por se tratar de um primeiro episódio de síncope numa utente com frequente somatização, sem antecedentes pessoais ou familiares relevantes e sem sinais de alarme na observação efetuada, a síncope não foi considerada inicialmente como potencialmente *life-threatening* e optou-se pelo estudo etiológico prévio à referenciação hospitalar. A decisão de requisição do Holter ao invés do ECG na avaliação inicial foi tomada tendo por base a existência de um ECG normal recente. Este racional é considerado pelos autores como uma limitação no estudo do presente caso. O ECG deve ser realizado como uma importante parte da avaliação inicial de um quadro de síncope, não descartando a realização adicional de Holter, se pertinente para o contexto clínico.[1]

No decorrer da avaliação etiológica, um episódio de síncope ocorre enquanto a utente caminhava, o que motivou a requisição de uma prova de esforço. A presença de um bloqueio de condução, especialmente um BAV de grau avançado, potenciado pela prática de exercício, é incomum.[14] No entanto, os autores consideraram importante, perante esta nova apresentação clínica, excluir a presença de alterações da condução e de isquemia cardíaca com o esforço.[13,14]

O estudo efetuado não foi capaz de identificar inicialmente a causa dos eventos, sendo que a única alteração objetivada foi a presente na TC CE, o que leva à suspeita de uma eventual síncope não cardíaca e subsequente referenciação para Neurologia.

Em virtude da repetição dos eventos sincopais e do estudo etiológico se encontrar em curso pela Neurologia, os autores optaram por manter a investigação em paralelo nos cuidados de saúde primários

(CSP). Por que motivo se optou pela realização de Holter seriado? Foi efetuada uma revisão clássica da literatura utilizando para o efeito artigos redigidos em português, espanhol e inglês, publicados na PubMed, sem limite temporal, utilizando os termos MeSH: "*syncope*" e "*diagnosis*". São vários os métodos disponíveis para a monotorização cardíaca.[1,7] O tipo de monitor deve levar em consideração a frequência dos eventos, a duração da monotorização pretendida, o registo contínuo versus intermitente, a existência de pródromo ou de incapacitação súbita associada.[1,7,15,16] A obtenção de uma correlação sintoma-ritmo é o *gold standard* para o diagnóstico de uma síncope arrítmica.[15] Segundo as recomendações contemporâneas, perante um diagnóstico incerto e a suspeita de possível síncope de origem cardíaca, estaria recomendada avaliação adicional.[1,15] A monitorização eletrocardiográfica é indicada apenas quando há alta probabilidade pré-teste de identificar uma arritmia associada à síncope (Quadro II).[1] A escolha do método auxiliar de diagnóstico deve ter por base a periodicidade dos sintomas relatados.[1] No caso clínico apresentado, perante uma frequência quinzenal de episódios, o registador de eventos externo seria a escolha apropriada. O Holter apresenta a vantagem de ser económico e passível de requisição pelos CSP, no entanto, o seu rendimento diagnóstico é inferior chegando a ser menor que 1 - 2% em doentes não selecionados.[1,16-21] O registador de eventos contínuo (externo ou implantável) poderá ser mais custo-eficaz já que permite um diagnóstico e tratamento célere e, consequentemente, um menor custo global.[1, 16, 17, 20, 21]

Quadro II. Dados clínicos relevantes para o diagnóstico de síncope cardíaca

- Ocorre durante o esforço ou quando em decúbito dorsal
- Palpitações de início súbito imediatamente seguidas de síncope
- História familiar de morte súbita inexplicável em idade jovem
- Presença de doença cardíaca estrutural ou doença arterial coronária
- ECG† sugestivo:
  - Bloqueio bifascicular; Outras anormalidades de condução intraventricular
  - BAV* de segundo grau *Mobitz* I e BAV de 1 ° grau com intervalo PR marcadamente prolongado
  - Bradicardia sinusal inadequada leve assintomática ou fibrilhação auricular lenta na ausência de medicamentos cronotrópicos negativos
  - Taquicardia ventricular não sustentada
  - Complexos QRS pré-excitados
  - Intervalos QT longos ou curtos
  - Repolarização precoce
  - Padrão de *Brugada*
  - Ondas T negativas nas derivações precordiais direitas, ondas épsilon sugestivas de DAVD**
  - Hipertrofia ventricular esquerda sugerindo cardiomiopatia hipertrófica

Legenda: †SpO2 - saturação periférica de oxigénio; *TA - tensão arterial; ** FC - frequência cardíaca; §IMC – índice de massa corporal.

A não referenciação para a consulta de Cardiologia e consequente acesso aos métodos diferenciados de investigação mencionados, constitui um fator de limitação no presente caso. No entanto, os autores justificam o racional utilizado com a baixa suspeição inicial de uma causa cardíaca para a síncope: a ausência de achados tanto no exame objetivo como nos meios complementares de diagnóstico, entretanto analisados.

A estratégia adotada provou-se útil para o caso aqui apresentado. O segundo Holter efetuou correlacionou uma síncope com um BAV avançado paroxístico confirmando-se assim, a presença de síncope de origem cardíaca.[15] Este tipo de bloqueio paroxístico da condução cardíaca implica a colocação de um pacemaker definitivo. Contudo, uma investigação cuidada prévia à colocação do dispositivo é necessária para a exclusão de causas secundárias reversíveis e de formas reflexas de BAV.[21]

Após a colocação do pacemaker, a doente manteve o acompanhamento regular em consultas de Cardiologia e Medicina Geral e Familiar, não havendo registo de recorrência de síncope. Foi objetivado, contudo, um agravamento da sintomatologia depressiva após a colocação do pacemaker. Alguns estudos corroboram este desenvolvimento, sendo particularmente evidente em mulheres e mais severo em portadores de desfibrilhadores implantáveis.[22] A qualidade de vida e o perfil psicológico, são também mais favoráveis nos portadores de pacemaker de dupla câmara com resposta adaptada à frequência cardíaca versus sem resposta.[23,24]

O conceito de saúde digital é já uma realidade. Existem dispositivos no mercado que permitem monitorizar parâmetros vitais e outras variáveis em tempo real. A aplicação destas tecnologias pelos profissionais de saúde é foco atual de muita investigação e investimento.[25] O conceito de *mHealth* é definido pela Organização Mundial de Saúde como uma "prática médica e de saúde pública suportada por dispositivos móveis...".[26] A vigilância de doentes com suspeita de síncopes arrítmicas, com recurso a dispositivos *mHealth*, teria várias vantagens: uso por tempo indefinido, adaptação ao utilizador e respetivo estilo de vida e ainda recolha de diferentes variáveis simultaneamente.[25,27] No futuro, prevê-se a expansão dos dispositivos de vigilância, com um aumento do leque de parâmetros a monitorizar e a criação de unidades de integração e orientação dos dados recolhidos.[25]

REFERÊNCIAS BIBLIOGRÁFICAS:
1- Brignole M, Moya A, de Lange FJ, Deharo J-C, Elliott PM, Fanciulli A, *et al.* 2018 ESC Guidelines for the diagnosis and management of syncope. Eur Heart J. 2018;39(21):1883-948.
2- Von Scheidt W, Klingenheben T, Bosch R. Synkope [Syncope]. Internist (Berl). 2020;61(8):813-26.
3- Sutton R, Benditt DG. Epidemiology and economic impact of cardiac syncope in western countries. Future Cardiol. 2012;8(3):467-72.
4- Saklani, P, Krahn A, Klein G. Syncope. Circulation. 2013;127:1330-9.
5- Sun BC, Hoffman JR, Mangione CM, Mower WR. Older age predicts short-term, serious events after syncope. J Am Geriatr Soc. 2007;55(6):907-12.
6- Coleman DK, Long B, Koyfman A. Clinical Mimics: An Emergency Medicine–Focused Review of Syncope Mimics. J Emerg Med. 2018;54(1):81-9.
7- Brignole M, Rivasi G. New insights in diagnostics and therapies in syncope: a novel approach to non-cardiac syncope. Heart. 2021;107(11):864-73.
8- Ulas UH, Chelimsky TC, Chelimsky G, Mandawat A, McNeeley K, Alshekhlee A. Comorbid health conditions in women with syncope. Clin Auton Res. 2010;20(4):223-7.
9- Agostinho M, Rebelo L. Família: do conceito aos meios de avaliação. Rev Port Clín Geral. 1988;5(32):6-17.
10- Sampaio D, Dantas AM. Alguns instrumentos para avaliação da família - aplicação em clínica geral e medicina familiar. Rev Port Clín Geral. 1990;7(7): 263-6.
11- Runser LA, Gauer RL, Houser A. Syncope: Evaluation and differential diagnosis. Am Fam Physician. 2017;95(5):303-12.
12- Solbiati M, Casazza G, Dipaola F, Rusconi AM, Cernuschi G, Barbic F, et al. Syncope recurrence and mortality: a systematic review. Europace. 2015;17(2):300-8.
13- Waytz J, Cifu AS, Stern SDC. Evaluation and Management of Patients With Syncope. JAMA. 2018;319(21):2227-8.
14- Yandrapalli S, Harikrishnan P, Ojo A, Vuddanda VLK, Jain D. Exercise induced complete atrioventricular block: Utility of exercise stress test. J Electrocardiol. 2018;51(1):153-5.
15- Martow E, Sandhu R. When Is Syncope Arrhythmic? Med Clin North Am. 2019;103(5):793-807.
16- Quan KJ. Palpitation: Extended Electrocardiogram Monitoring: Which Tests to Use and When. Med Clin North Am. 2019;103(5):785-91.
17- Sarasin FP, Carballo D, Slama S, Louis-Simonet M. Usefulness of 24-h Holter monitoring in patients with unexplained syncope and a high likelihood of arrhythmias. Int J Cardiol. 2005;101(2):203-7.
18- Arya A, Haghjoo M, Khosrawi A, Emkanjoo Z, Sadr-Ameli MA. Predictors of arrhythmic events during second day monitoring in patients with normal first day holter recordings. Indian Heart J. 2005;57(3):241-4.
19- Lopes J, Saleiro C, Campos D, Sousa J, Puga L, Gomes R, *et al.* P1092 Syncope in the emergency department: can 24-hour holter monitoring be of any help? EP Europace. 2020;22(1): euaa162.157.
20- Galli A, Ambrosini F, Lombardi F. Holter monitoring and loop recorders: From research to clinical practice. Arrhythm Electrophysiol Rev. 2016;5(2):136-43.
21- Glikson M, Nielsen JC, Kronborg MB, Michowitz Y, Auricchio A, Barbash IM, *et al*. 2021 ESC Guidelines on cardiac pacing and cardiac resynchronization therapy. Eur Heart J. 2021;42(35):3427-520.
22- Rafsanjani MHAP, Masoudi S, Radmanesh M, Bostani Z. Comparison of depression and anxiety among pacemaker and implantable cardioverter-defibrillator recipients: A cross-sectional study. Pacing Clin Electrophysiol. 2021;44(2):235-9.
23- Mitro P, Kotianova A, Bodnar J, Skorodensky M, Valocik G. Quality of life and psychological well-being in patients with various pacing modes. Bratisl Lek Listy. 2008;109(6):260-6.
24- Polikandrioti M, Tzirogiannis K, Zyga S, Koutelekos I, Vasilopoulos G, Theofilou P, *et al.* Effect of anxiety and depression on the fatigue of patients with a permanent pacemaker. Arch Med Sci Atheroscler Dis. 2018;3:e8-e17.
25- Varma N, Cygankiewicz I, Turakhia M, Heidbuchel H, Hu Y, Chen LY, *et al.* 2021 ISHNE/HRS/EHRA/APHRS collaborative statement on mHealth in Arrhythmia Management: Digital Medical Tools for Heart Rhythm Professionals: From the International Society for Holter and Noninvasive Electrocardiology/Heart Rhythm Society/European Heart Rhythm Association/Asia Pacific Heart Rhythm Society. J Arrhythm. 2021;37(2):271-319.
26- mHealth - New horizons for health through mobile technologies. Organização Mundial de Saúde [consultado em outubro de 2021]. Disponível em: https://www.who.int/goe/publications/goe_mhealth_web.pdf
27- Nyotowidjojo I, Erickson RP, Lee KS. Crowd-Sourcing Syncope Diagnosis: Mobile Smartphone ECG Apps. Am J Med. 2016;129(4):e17-8.

CONFLITOS DE INTERESSE:
As autoras declaram não ter conflito de interesses.

CORRESPONDÊNCIA:
Flávia Manuela Cardoso Rios Soares
fmsoares@arsnorte.min-saude.pt

RECEBIDO: 12 de maio de 2021 | ACEITE: 30 de maio de 2022