MACROCEFALIA NO LACTENTE: UM DESAFIO CLÍNICO

MACROCEPHALY IN THE INFANT: A CLINICAL CHALLENGE

Autores:
Daniela Moreira Ferreira[1], Daniela Costa Vieira[2]

RESUMO

Introdução: A macrocefalia define-se como um aumento do perímetro cefálico de cerca de 2 desvios-padrão acima da média para uma determinada idade e género, podendo constituir a primeira manifestação de diversas condições neurológicas congénitas ou adquiridas. A causa mais comum é a macrocefalia familiar benigna, constituindo cerca de 50% do total de casos e apresentando um prognóstico favorável.
Descrição do caso: Apresenta-se o caso clínico de uma lactente de 6 meses com cruzamento de percentis de perímetro cefálico. Com um desenvolvimento psicomotor adequado, sem défices neurológicos. A ecografia transfontanelar não revelava alterações. Houve evolução favorável ao longo do tempo, com crescimento do perímetro cefálico de forma paralela às restantes curvas e após confirmação de história familiar positiva, diagnosticou-se macrocrania familiar benigna.
Comentário: Perante uma situação de macrocefalia deve ser efetuada uma abordagem que permita excluir condições subjacentes a um aumento da pressão intracraniana, nomeadamente as lesões ocupantes de espaço ou a hidrocefalia. A macrocrania benigna é uma macrocefalia constitucional. O aumento do perímetro cefálico pode não estar presente ao nascimento e, após estabelecido, vai aumentando de forma proporcional, paralelamente à curva do percentil 97. A família deve ser tranquilizada em relação à evolução e prognóstico favorável.

Palavras-chave: macrocefalia familiar benigna; megalencefalia; crescimento

ABSTRACT

Introduction: Macrocephaly is defined as an increase in head circumference of about 2 standard deviations above the average for a given age and gender, and may be the first manifestation of several congenital or acquired neurological conditions. The most common cause is benign familial macrocephaly, constituting about 50% of the total cases and presenting a favorable prognosis.
Case description: We present the clinical case of a six-month-old infant with cross of percentiles of head circumference. She presented an adequate psychomotor development, without neurological deficits. Transfontanellar ultrasound showed no changes. There was a favorable evolution over time, with head circumference growth parallel to the other curves and after confirmation of a positive family history, a benign family macrocrania was diagnosed.
Comment: In face of a situation of macrocephaly, an approach should be taken to exclude conditions underlying an increase in intracranial pressure, namely space-occupying lesions or hydrocephalus. Benign macrocrania is a constitutional macrocephaly. The increase in head circumference may not be present at birth and, once installed, increases proportionally, parallel to the 97th percentile curve. The family should be reassured about the evolution and favorable prognosis.

Keywords: benign familial macrocephaly; megalencephaly; growth

1. Assistente de Medicina Geral e Familiar, Unidade de Saúde Familiar Cristêlo, ACeS do Tâmega II - Vale do Sousa Sul
2. Interna de Formação Específica de Medicina Geral e Familiar, Unidade de Saúde Familiar Nascente, ACeS Grande Porto II - Gondomar

INTRODUÇÃO

A macrocefalia define-se como um aumento do perímetro cefálico (PC) de cerca de 2 desvios-padrão acima da média para uma determinada idade e género, contrariamente à megalencefalia que consiste no aumento do tamanho do parênquima cerebral.[1] A medição do PC é contemplada no exame objetivo das crianças até aos 36 meses e permite monitorizar o crescimento da cabeça.[2]

A macrocefalia é uma condição relativamente rara que pode ter múltiplas etiologias. Afeta de forma equivalente ambos os géneros e as diferentes raças. Dada a variedade etiológica, a sua incidência e prevalência não se apresentam documentadas.[3,4]

A causa mais comum é a macrocefalia familiar benigna, constituindo cerca de 50% do total de casos e apresentando um prognóstico favorável. Contudo, a macrocefalia pode constituir a primeira manifestação de diversas condições neurológicas congénitas ou adquiridas.[5] Esta condição clínica pode resultar do aumento do tamanho do parênquima cerebral ou do volume do líquido cefalorraquidiano, quer por aumento da produção ou por diminuição da reabsorção do deste, podendo também ser secundária a patologia óssea.[6] O aumento do PC pode estar presente em lesões ocupantes de espaço (tais como tumores, coleções ou malformações vasculares), hidrocefalia, doenças metabólicas associadas a deposição de substâncias (como a galactosemia, mucopolissacaridoses, histiocitose), alterações da dimensão do crânio no contexto de síndromes (acondroplasia, síndrome de Sotos, *osteogenesis imperfecta*), entre outras condições patológicas. Na faixa etária dos 0 aos 6 meses deve-se ponderar também as malformações congénitas (como a espinha bífida ou a malformação de *Chiari*), as infeções *in utero* ou as hemorragias na fase perinatal (por prematuridade, hipóxia ou traumatismo) como possíveis causas de macrocefalia.[5,7]

A maioria destas patologias condicionarão sinais e sintomas que poderão ser detetados na história clínica e no exame objetivo e que permitirão orientar a abordagem diagnóstica.[5,6,7]

Perante uma situação de macrocefalia deve ser efetuada uma abordagem que permita excluir condições subjacentes a um aumento da pressão intracraniana, nomeadamente as lesões ocupantes de espaço ou a hidrocefalia.[5]

As patologias subjacentes requerem uma referenciação a cuidados hospitalares especializados o mais precocemente possível, no sentido de tratar, orientar e minimizar os danos.

DESCRIÇÃO DO CASO

Lactente do género feminino, com 6 meses de idade, caucasiana, observada na consulta de vigilância de Saúde Infantil e Juvenil dos 6 meses, na unidade de saúde familiar, em agosto de 2019. Pertence a uma família nuclear, na fase IV do ciclo de *Duvall*, de nível socioeconómico médio-baixo. Os pais não são consanguíneos. É a segunda de uma fratria de dois. O pai e a irmã com 9 anos são saudáveis e a mãe padece de síndrome antifosfolipídico.

Trata-se de uma lactente pré-termo tardio, que nasceu às 36 semanas e 6 dias, por parto eutócico, resultado de uma gravidez planeada, vigiada e sem intercorrências. Como antecedentes neonatais apresenta taquipneia transitória do recém-nascido com internamento de 24 horas na Neonatologia e icterícia neonatal, com necessidade de fototerapia simples durante 14 horas. O rastreio endócrino-metabólico e as otoemissões acústicas não mostraram alterações. Realizou duas ecografias transfontanelares, no internamento e às 40 semanas de idade gestacional, sem alterações de relevo. Teve seguimento na Neonatologia até completar 1 mês de idade, tendo tido alta, mantendo seguimento apenas ao nível dos cuidados de saúde primários.

Realizou aleitamento materno exclusivo até aos 3 meses, passando a fazer fórmula adaptada para lactentes após esse período. Iniciou diversificação alimentar aos 4 meses com sopa. Encontrava-se a realizar suplementação com colecalciferol 666 UI por dia. O Programa Nacional de Vacinação encontrava-se atualizado com vacinas extraplano: duas doses de vacina contra o meningococo tipo B e duas doses da vacina contra o rotavírus.

Segundo as curvas *Intergrowth-21st*, apresentava uma evolução do crescimento no percentil (P) 3 de peso até aos 2 meses e P 10-50 até aos 4 meses; o comprimento no P 3 até aos 2 meses e P 3-10 aos 4 meses; o PC no P 10-50 até aos 2 meses e P 90-97 aos 4 meses.

Na consulta de vigilância dos 6 meses, acompanhada pela mãe, apresentava um bom estado geral, sendo ativa e curiosa. Estava bem adaptada à diversificação alimentar e não houve intercorrências desde a última consulta, aos 4 meses. O desenvolvimento psicomotor era adequado à idade: com boa convergência, conseguindo transferir objetos, levar à boca e atirar ao chão, mantinha-se sentada sem apoio por uns instantes e vocalizava monossílabos. Ao exame objetivo não apresentava alterações de relevo, sem alterações cutâneas e reflexo pupilar sem alterações. Na avaliação do crescimento, segundo as curvas da

Organização Mundial de Saúde (OMS) para a idade corrigida, apresentava peso de 8,06 g (P 50 - 85), comprimento de 63 cm (P 3 - 15) e PC 45 cm (superior ao P 97). Interpretando os valores de PC desde o nascimento, notaram-se vários cruzamentos de percentis (Quadro I). Apresentava fontanela posterior encerrada e fontanela anterior pequena normotensa, pulsátil. Perante a evidência de macrocefalia, apesar de apresentar um desenvolvimento psicomotor adequado, a lactente foi orientada para consulta de Pediatria.

Foi avaliada na consulta de Neonatologia em outubro de 2019, aos 8 meses, mantendo o aumento do PC, agora de forma tendencialmente paralela às restantes curvas. Não se objetivaram alterações ao exame objetivo, exceto impressão visual de macrocefalia, e o desenvolvimento psicomotor era adequado à idade. O PC da mãe situava-se no P 50 - 98, de acordo com as curvas de *Nellhaus*, no entanto, foi visualizada uma fotografia do pai, denotando-se provável macrocefalia. Considerando os dados da história clínica e exame objetivo, a macrocrania benigna mostrou-se a hipótese diagnóstica mais provável. Realizou ecografia transfontanelar, que não apresentava alterações, sendo orientada para consulta de Neurocirurgia.

Na consulta de Neurocirurgia, em janeiro de 2020, aos 11 meses de idade, estava acompanhada pelos dois progenitores. Apresentava um PC de 49 cm, com evolução acima do P 97, mas paralela às curvas. A medição do PC do pai apresentou um valor acima do P 98 na curva de *Nellhaus*, sendo compatível com macrocefalia.

Perante a história familiar positiva, com evolução do PC de forma proporcional, paralelamente às restantes curvas e na presença de um desenvolvimento psicomotor adequado à idade, confirmou-se o diagnóstico de macrocrania familiar benigna.

Quadro I. Evolução do perímetro cefálico nos primeiros seis meses de vida.

Idade	Perímetro cefálico	Percentil (P)*
Nascimento	35 cm	P 85
1 mês	36 cm	P 50
2 meses	38 cm	P 50-85
4 meses	42 cm	P 85-97
6 meses	45 cm	> P 97

*De acordo com as curvas da Organização Mundial da Saúde, para a idade corrigida.

Na consulta de vigilância dos 2 anos, em fevereiro de 2021, na unidade de saúde familiar, a criança apresentava um PC de 51,5 cm, superior ao P 97, com evolução paralela à curva, conforme representado na Figura 1. Mantinha desenvolvimento psicomotor adequado à idade e um exame objetivo sem alterações relevantes.

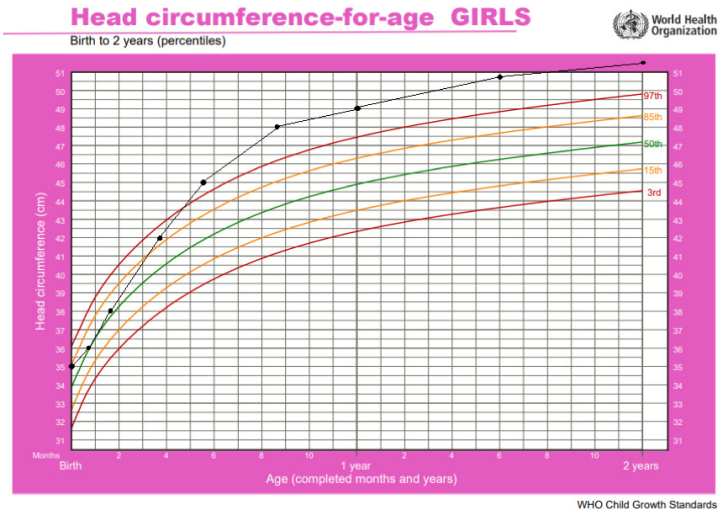

Figura 1. Evolução do PC desde o nascimento até aos 2 anos, segundo as curvas da Organização Mundial da Saúde. Até aos 18 meses foi utilizada a idade corrigida.

COMENTÁRIO

A Sociedade Portuguesa de Neonatologia recomenda a utilização das curvas *Intergrowth-21st* até às 64 semanas pós-parto nos recém-nascidos pré-termo; podendo utilizar-se as curvas da OMS para a idade corrigida após este período.[8] Na sequência desta recomendação, estas diferentes curvas foram utilizadas para a avaliação de acordo com a idade da lactente.

Do ponto de vista técnico, o PC deve ser medido utilizando uma fita métrica que rodeie a cabeça 1-2 cm acima da glabela, anteriormente, e a porção mais proeminente do occipital, posteriormente (diâmetro fronto-occipital).[4] É importante ter em conta a variabilidade interobservadores, devendo o PC ser medido preferencialmente pela mesma pessoa e com a mesma fita métrica.

A evolução do crescimento do PC ao longo do tempo é um fator informativo importante, podendo muitas vezes constituir um primeiro indicador de doença. O PC aumenta 2 cm por mês durante os primeiros 3 meses de vida, 1 cm por mês até aos 6 meses e 0,5 cm por mês entre os 6 e os 24 meses.[4] Neste caso clínico, houve um aumento superior ao esperado, de 2 cm por mês dos 2 aos 4 meses, seguido de aumento de 1,5 cm por mês dos 4 aos 6 meses.

Apesar de a lactente apresentar um desenvolvimento psicomotor adequado à idade e um exame objetivo sem alterações, nomeadamente ausência de dismorfias, alterações cutâneas ou défices neurológicos, a evolução rápida do PC nos primeiros seis meses de vida constituiu um sinal de alerta que levou à referenciação.

Na suspeita de macrocefalia familiar benigna a ecografia transfontanelar não está recomendada. Na suspeita de uma macrocefalia constitucional, em que a evolução do PC é proporcional e acompanhada de desenvolvimento psicomotor adequado, a avaliação e seguimento clínico seriado são suficientes, não havendo necessidade de recorrer a estudo imagiológico, sobretudo quando existe história familiar de macrocefalia.[4,6]

No entanto, deve ser realizada no caso de haver sintomas neurológicos associados ou na presença de cruzamento de mais do que dois percentis,[6] como no presente caso.

Na presença de uma macrocefalia não evolutiva, deve ser verificado se existe macrocefalia nos pais, definida como PC superior ao percentil 98, segundo as curvas de Nellhaus.[4] Uma criança com macrocefalia constitucional apresentará um desenvolvimento psicomotor adequado, um exame neurológico sem alterações, e história familiar positiva.[5] É importante a avaliação do PC dos pais e irmãos, uma vez que a história familiar positiva é essencial para o diagnóstico.

Perante a constatação de macrocefalia constitucional deve-se tranquilizar a família em relação à benignidade da situação e evolução favorável.[4,6]

REFERÊNCIAS BIBLIOGRÁFICAS:
1- Varma R, William, SD, Wessel HB. Neurology. Zitelli BJ, Davis HW. Atlas of Pediatric Physical Diagnosis. Fifth Edition. Philadelphia: Mosby Elsevier. 2007; 563.
2- Amiel-Tison C, Gosselin J, Infant-Rivard C. Head growth and cranial assessment at neurological examination in infancy. Dev Med Child Neurol. 2002;44:643-8.
3- Olney AH. Macrocephaly syndromes. Semin Pediatr Neurol. 2007;14(3):128-35.
4- Macrocefalia: protocolo de atuação. Sociedade Portuguesa de Neuropediatria [consultado em maio de 2021]. Disponível em: https://neuropediatria.pt/protocolo.macrocefalia_1.pdf
5- Day RE, Schutt WH. Normal children with large heads – benign familial megalencephaly. Arch Dis Child. 1979;54(7):512-7.
6- Macrocephaly in infants and children: Etiology and evaluation. UptoDate [consultado em maio de 2021]. Disponível em https://www.uptodate.com/contents/macrocephaly-in-infants-and-children-etiology-and-evaluation
7- Macrocephaly. Nabi S. [consultado em maio de 2021]. Disponível em: https://emedicine.medscape.com/article/2500053-overview
8- Pereira-da-Silva L, Virella D, Frutuoso S, Cunha M, Rocha G, Pissarra S. Recommendations of Charts and Reference Values for Assessing Growth of Preterm Infants: Update by the Portuguese Neonatal Society. Port J Pediatr. 2020;51:73-8.

CONFLITOS DE INTERESSE:
A autora Daniela Costa Vieira é membro da equipa da AIMGF Zona Norte no biénio de 2022-2023. As autoras declaram não haver outros conflitos de interesse.

CORRESPONDÊNCIA:
Daniela Catarina Moreira Ferreira

RECEBIDO: 31 de maio de 2021 | ACEITE: 10 de fevereiro de 2022