Relato de caso

Poliartrite: quando o problema está para além das articulações

por Andreia Eiras[1], Luís Viana Jorge[1]
1. Internos de Medicina Geral e Familiar da USF Rainha D. Amélia, ACeS Porto Ocidental

RESUMO

Introdução: Poliartrite é o atingimento de quatro ou mais articulações com sinais externos manifestos de inflamação. Os diagnósticos diferenciais deste quadro são múltiplos e frequentes no contexto clínico do Médico de Família. Assim, este artigo tem como objetivo sensibilizar para as diferentes etiologias mediante um quadro clínico de poliartrite.

Descrição dos casos: Caso 1 - MLASB, sexo feminino, 57 anos, caucasiana, casada, doméstica, residente no Porto. Antecedentes pessoais de miopia, presbiopia e dislipidemia. Apresentava quadro de uma semana de evolução de astenia e artrite das articulações dos joelhos e tornozelos bilateralmente, associados a febrícula vespertina. Auscultação pulmonar apresentava murmúrio rude e ligeiramente diminuído no terço médio pulmonar direito. Do estudo complementar salientava-se ligeira leucocitose, aumento da Velocidade de Sedimentação (VS) e Proteína C Reativa (PCR), e radiografia do tórax apresentando uma opacidade com 4,8 cm de maior diâmetro, traduzindo neoplasia.
Caso 2 - JCPS, sexo masculino, 51 anos, caucasiano, casado, trabalhador da construção civil, natural de Luanda, residente no Porto. Antecedentes de hipertensão arterial e dislipidemia não controladas, consumidor de 273 gramas de álcool por semana, fumador de 20 unidades maço-ano (UMA). Apresentava quadro de artrite das articulações interfalângicas proximais, do punho e joelho, bilateralmente.
Iniciou tratamento sintomático, e do estudo complementar destacavam-se a elevação dos marcadores de atividade inflamatória e aminotransferases séricas, radiografia com diminuição da interlinha articular das articulações interfalângicas proximais. Verificou-se positividade dos anticorpos anti vírus da hepatite C.

Comentário: O Médico de Família é o primeiro profissional de saúde a quem os pacientes recorrem na presença de um quadro de poliartrite, pelo que é fundamental que esteja familiarizado com as principais etiologias e diagnósticos diferenciais.

Palavras-chave: Poliartrite, Diagnósticos diferenciais.

INTRODUÇÃO

Os sintomas osteoarticulares são motivo de consulta nos Cuidados de Saúde Primários em 10% do total de consultas.[1] Depois da hipertensão arterial, é o motivo mais frequente de consulta médica nos pacientes com mais de 55 anos. É também importante ressaltar que 52% dos doentes com estes sintomas não recorrem a consulta médica e, entre os que recorrem, 40% fazem-no pelo menos uma vez ao ano. Além disso, 37% dos pacientes com dores articulares não estão medicados e 30% dos doentes fazem auto-medicação.[2]

A poliartrite é o atingimento de quatro ou mais articulações com sinais externos manifestos de inflamação. Define-se como aguda quando a sua duração é inferior a 6 semanas e crónica quando é superior a 6 semanas. Podem existir diversos padrões: aditivo – vão-se somando as articulações atingidas; migratório – há inflamação de articulações posteriormente à remissão de outras previamente afetadas; palindrómico – artrite repetida sem sequelas.[2,3]

Este relato de casos pretende sensibilizar para os diferentes diagnósticos diferenciais que podem estar associados a um quadro de poliartrite.

DESCRIÇÃO DOS CASOS

Caso 1

Identificação e caracterização familiar: MLASB, sexo feminino, 57 anos de idade, caucasiana, casada, doméstica, 4º classe de escolaridade, pertencente a uma família nuclear, classe III de Graffar, no estadio VI do ciclo de Duvall, com um Apgar familiar de 9 pontos, reside no Porto desde que nasceu. Vive com o marido e os dois filhos com os quais, segundo a própria, tem uma relação excelente (Figura 1 - A).

Problemas de saúde ativos e medicação crónica: antecedentes pessoais de miopia e presbiopia com correção ocular. Dislipidemia medicada mas não controlada. Desconhece alergias medicamentosas ou outras. Nega antecedentes pessoais e desconhece antecedentes familiares relevantes, nomeadamente de doenças reumatológicas ou oncológicas. Medicada habitualmente com sinvastatina 40mg 1 comprimido id. Plano Nacional de Vacinação atualizado.

Hábitos: alimentação rica em gorduras. Carga tabágica de 35 unidades maço-ano (UMA). Nega hábitos alcoólicos ou consumo de drogas.

Antecedentes ginecológicos e obstétricos: menarca aos 12 anos; cataménios de 4 dias e interlúnios de 30 dias. II gesta II para. Menopausa aos 51 anos; última citologia cérvico-vaginal realizada em janeiro de 2014 sem alterações.

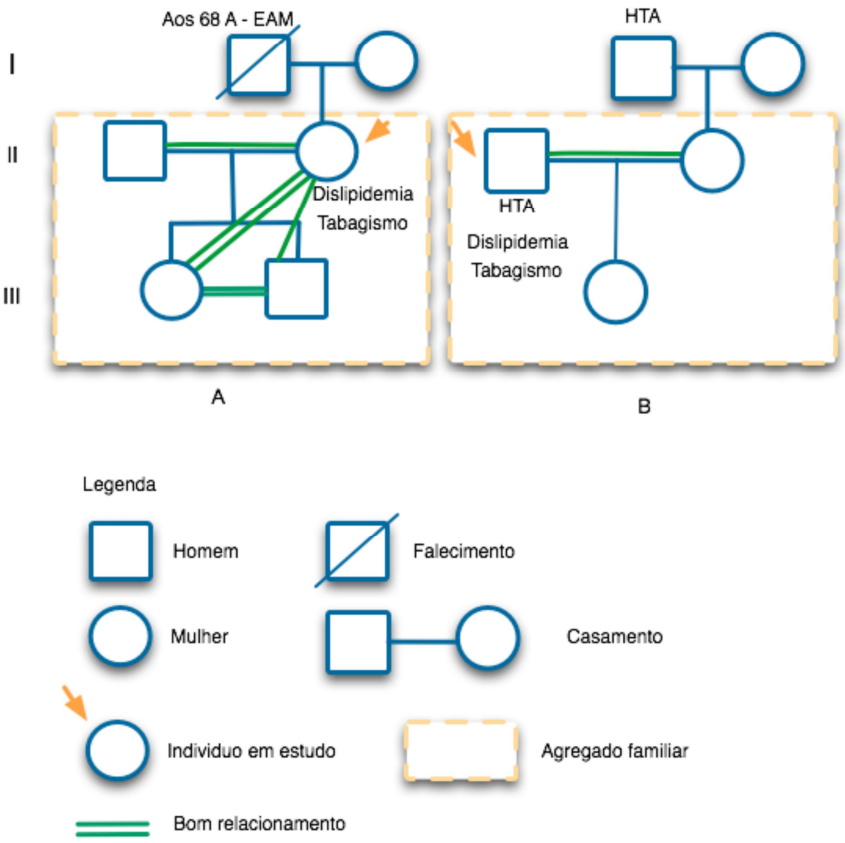

Figura 1 - Genograma com Psicofigura de Mitchell, A (realizado a 06/05/2014) – Caso clínico 1; B (realizado a 04/11/2013) – Caso clínico 2 (fonte: entrevista clínica)

HISTÓRIA DA DOENÇA ATUAL

Consulta 22/04/2014

A doente recorre a Consulta Aberta com quadro de uma semana de evolução de astenia e queixas álgicas das articulações dos joelhos e tornozelos bilateralmente, associadas a edema local com dificuldade em subir escadas, e febrícula vespertina. Negava outros sinais e sintomas nomeadamente dispneia, tosse, expetoração ou perda de peso. Objetivamente, apirética e normotensa. Mucosas coradas, hidratadas. Apresentava ligeiro edema e calor local nas articulações referidas, associados a dor com a mobilização ativa e passiva. Auscultação cardíaca sem alterações e auscultação pulmonar com murmúrio rude e ligeiramente diminuído no terço médio pulmonar direito. Restante exame físico sem alterações.

Foram pedidos: hemograma, Velocidade de Sedimentação (VS), Proteína C Reativa (PCR), ácido úrico e fator reumatóide, creatinina e aminotransferases, serologia para Vírus de Imunodeficiência Humana (VIH), Vírus da Hepatite C (VHC), Vírus da Hepatite B (VHB), serologia para sífilis, reação de Wright e raio-X tórax. Foi medicada com ibuprofeno 400mg de 8/8h e suspensa a sinvastatina.

Consulta 06/05/2014

A doente recorre a consulta programada para mostrar resultados dos exames complementares de diagnóstico e reavaliação do quadro clínico. Refere persistência do quadro com agravamento das queixas álgicas e do número de articulações afetadas e, além dos joelhos e tornozelos, apresenta também atingimento das articulações dos punhos e cotovelos.
Nos exames complementares de diagnóstico solicitados ressalta a ausência de anemia, ligeira leucocitose e

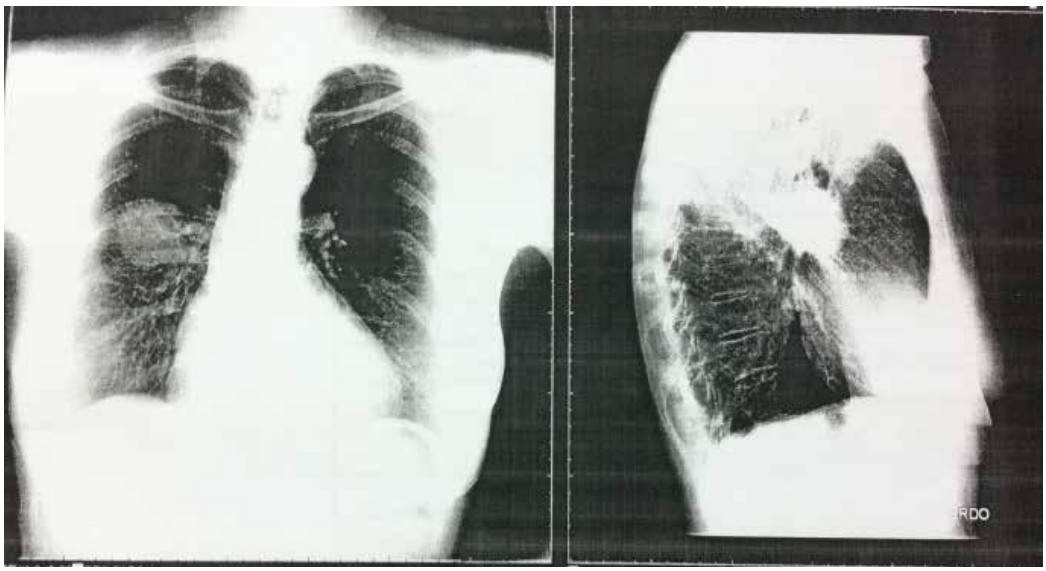

Figura 2 – Raio-X tórax ântero-posterior e perfil
A TC torácica revelou "processo neoformativo para-hilar direito com 5 cm de maior diâmetro que entra em contacto com as estruturas broncovasculares do hilo direito e requer caracterização histológica. Não foram observadas outras alterações suspeitas de lesões evolutivas".

aumento da VS e PCR. Marcadores víricos para VHC, VHB, VIH e para brucelose negativos. Marcadores reumatológicos sem alterações.
O raio-X tórax apresentava "uma opacidade ovóide peri-hilar com 4,8 cm de maior diâmetro traduzindo neoplasia. Silhueta cardíaca sem alterações morfo-dimensionais de valor diagnóstico" (Figura 2). Face ao resultado foi pedida TC toraco-abdomino-pélvica de estadiamento e realizada referenciação hospitalar.

Caso 2

Identificação e caracterização familiar: JCPS, sexo masculino, 51 anos de idade, caucasiano, casado, trabalhador da construção civil, 4º ano de escolaridade, pertencente a uma família nuclear, classe III de Graffar, no estadio VI do ciclo de Duvall e com Apgar familiar de 9, natural de Luanda, reside no Porto desde os 14 anos de idade. Vive com a esposa e a filha, com as quais, segundo o próprio, tem uma relação excelente (Figura 2-B).
Problemas de saúde ativos e medicação crónica: antecedentes pessoais de hipertensão arterial e dislipidemia não controladas e não medicadas. Foi dador de sangue até 1990. Nega transfusões de sangue. Desconhece alergias medicamentosas ou outras. Não faz medicação crónica. Plano Nacional de Vacinação atualizado.
Hábitos: alimentação equilibrada. Consumidor de 273 gramas de álcool/semana, fumador de 20 UMA, nega consumo de drogas.

Quadro I – Diagnósticos diferenciais de poliartropatia inflamatória aguda

Poliartrites periféricas puras		
	Virus	
		Hepatites B e C
		Rubéola (e a sua vacina)
		VIH
		Vírus Epstein-Barr
		Outros: herpes simples, adenovirus, arbovirus, enterovirus, sarampo, varicela, citomegalovírus
	Poliartrite por depósito de cristais	
		Artropatia por depósito de pirofosfato cálcico
		Gota
	Artrite reumatóide	
	Outras poliartrites periféricas	
		Febre reumática
		Artrite pós-estreptocócica
		Sarcoidose
		Artrite gonocócica e meningocócica
		Poliartrite paraneoplásica
Poliartrite periférica com atingimento axial		
	Espondilite anquilosante	
	Síndrome de Reiter. Artrites reativas (Yersinia, Salmonella, Shigella, Chlamydia)	
	Artrite psoriática	
Poliartrite com atingimento multissistémico		
	Lupus eritematoso sistémico	
	Doença mista do tecido conjuntivo	
	Síndrome de Sjögren	
	Febre mediterrânea familiar	

Fonte: adaptado de Manual S.E.R. de las enfermedades reumáticas
Legenda: VIH - Vírus da Imunodeficiência Humana

HISTÓRIA DA DOENÇA ATUAL

Consulta 10/10/2013

Recorreu à consulta por quadro de poliartralgias com um ano de evolução que motivaram recurso a múltiplos serviços médicos. Este quadro manifestava-se por atingimento das articulações interfalângicas proximais, punhos e joelhos, com características inflamatórias (calor, rubor e edema) e importante limitação funcional. Negava outros sinais ou sintomas associados.

Perante o quadro clínico, foi pedida investigação laboratorial e imagiológica, iniciou tratamento sintomático com ibuprofeno 400 mg 8/8 horas e foi emitido Certificado de Incapacidade Temporária para o Trabalho (CIT).

Consulta 04/11/2013

O doente recorre a consulta programada para mostrar resultados dos exames complementares de diagnóstico e para reavaliação do quadro clínico. Clinicamente, permaneciam os sinais inflamatórios com alívio parcial das queixas álgicas com a terapêutica anti-inflamatória instituída.

No estudo complementar destacavam-se a elevação dos marcadores de atividade inflamatória VS 78 mm/1ªh, PCR 7,3 mg/dl, ferritina (357 ng/ml), e elevação das aminotransferases séricas (AST – 52 U/L; ALT 63 UL/l)]. Uricemia e doseamento da microalbuminúria de 24h normais.

O estudo radiológico osteoarticular apresentou diminuição da interlinha articular das articulações interfalângicas proximais. As pesquisas do fator reumatóide foram negativas e a imunoeletroforese das proteínas séricas era normal. A reação de Wright era negativa.

Dada a persistência do quadro, foram pedidos marcadores de VIH, VHB, Vírus da Hepatite A, VHC e serologia da sífilis. Manteve tratamento sintomático e CIT.

Consulta 29/11/2013

O doente recorre a consulta programada para mostrar resultados dos exames complementares de diagnóstico. Verificou-se positividade dos anticorpos anti-VHC. O doente foi referenciado para a consulta de Infeciologia do hospital de referência. Na consulta hospitalar, foi confirmada a elevada carga viral para VHC (6 690 000 UI/ml) (log 6.82) e iniciou estudo de hepatite C segundo o protocolo do serviço.

COMENTÁRIO

Na consulta do Médico de Família, o mais frequente é observar doentes com queixas de poliartralgias cuja origem é a artrose. Também se observam casos de monoartrite e, menos frequentemente, de poliartrite. No entanto, por constituir o primeiro profissional de saúde a quem os pacientes com estes quadros clínicos recorrem, é fundamental que o Médico de Família esteja familiarizado com as principais etiologias (Quadro I) e como proceder ao diagnóstico.

O primeiro passo do diagnóstico diferencial é averiguar se a dor é de causa articular ou extra-articular, e o mais importante é determinar se se trata de uma dor de origem mecânica ou inflamatória. Indagar acerca dos antecedentes pessoais e familiares de doença reumatológica, consumo de drogas, história de transfusões ou doenças sexualmente transmissíveis.

Na história da doença atual, é necessário conhecer as características da dor, localização, número de articulações afetadas, curso clínico e ritmo. Procurar ativamente outros sintomas articulares ou sistémicos como a febre, síndrome constitucional, lesões cutâneas, tosse, expetoração, atingimento ocular, etc. Depois de um exame físico geral, deve avaliar-se a região álgica, à procura de sinais inflamatórios e de derrame articular, e finalmente a limitação da mobilidade ativa, passiva e em contrarresistência.1

Geralmente, a anamnese e o exame físico completo são suficientes para o diagnóstico de osteoartrose. Nas poliartrites deve solicitar-se inicialmente um hemograma e bioquímica elementar, com algum marcador de inflamação (VS OU PCR). As provas laboratoriais específicas devem solicitar-se segundo a orientação diagnóstica obtida da história clínica e exame físico.4

Conhecer qual a etiologia da poliartrite torna-se fundamental pois permite adequar o tratamento à causa e, se necessário, referenciar à especialidade adequada. Como neste relato, dois casos de poliartralgias necessitaram de orientação muito diferente.

BIBLIOGRAFIA

1. McKenzie S, Torkington A. Osteoarthritis - management options in general practice. Aust Fam Physician. 2010;39(9):622-5.

2. Cañete J. Manual S.E.R. de las enfermedades reumáticas. Sociedade Espanhola de Reumatologia. 5ª ed. Madrid. Editorial Panamericana; 2008.

3. Samanta J, Kendall J, Samanta A. Polyarthralgia. BMJ. 2003; 19;326(7394):859.

4. Espinàs J, Vilaseca J. Coordenadores. Guia de tests y critérios diagnósticos en atención primária. Barcelona: semFYC ediciones; 2007.

CONFLITOS DE INTERESSE

Os autores declaram não possuir conflitos de interesse.