Relato de caso
Quando a desidratação leva à exaustão…

por Mónica Barbosa[1], Alexandra Duarte[1], Lígia Torres Lima[1], Joana Neto[1]
1. Internas de Medicina Geral e Família na USF São João de Sobrado, ACeS Maia/Valongo

RESUMO
Introdução: A glomerulonefrite rapidamente progressiva (GNRP) é um síndrome clínico que se caracteriza pelo declínio rápido da função renal (dias até duas semanas), associada a hematúria e proteinúria.
Descrição do caso: O caso relatado refere-se a um adulto com 33 anos de idade, previamente saudável. Recorreu a Consulta Aberta por quadro de diarreia, náuseas, vómitos, perda ponderal e noctúria, com um mês de evolução. Após referenciação urgente aos Cuidados de Saúde secundários, foi feito diagnóstico de GNRP em fase avançada, que motivou hemodiálise definitiva e consequente abandono da profissão.
Comentário: Trata-se de um adulto jovem que se depara com uma situação de doença súbita, incapacitante, necessitando de tratamento crónico e com repercussão relevante a diversos níveis (orgânico, psíquico, social e económico). Face a esta alteração de estilo e qualidade de vida, poderão surgir alterações comportamentais importantes, para as quais o Médico de Família (MF) deverá estar atento.
Serve o presente caso para demonstrar que por detrás de um quadro clínico frustre e arrastado, poderá estar uma situação grave. Isto exige um elevado índice de suspeição, para deteção precoce e prevenção de complicações. Para além disso, pretende-se salientar o papel do MF junto do doente e da família, auxiliando na gestão de emoções, esclarecimento de dúvidas e reorganização da dinâmica pessoal e familiar.
Palavras-chave: Insuficiência renal aguda, Glomerulonefrite.

INTRODUÇÃO
A Glomerulonefrite Rapidamente Progressiva (GNRP) é um síndrome clínico, caracterizado por perda da função renal em curto período de tempo, variando de dias até duas semanas, associada a alterações no sedimento urinário.[1-2]
De acordo com os dados disponíveis, a nível europeu, a incidência está estimada em 2 casos por 100.000 pessoas no Reino Unido e de 1 caso por 100.000 na Suécia. Já nos Estados Unidos da América são reportados 7 casos por 1 milhão de pessoas por ano. Salienta-se que os caucasianos são atingidos mais frequentemente que os afro-americanos. Nos estudos realizados, não se verificou diferença entre género feminino e masculino, podendo ocorrer em qualquer altura da vida, apesar de rara em idade pediátrica. O pico de incidência ocorre na sexta década de vida.[3]
A doença do anticorpo anti-membrana basal glomerular (anti-GBM), a deposição de imunocomplexos e as vasculites pauci-imunes, estão envolvidos na patogénese da GNRP. De acordo com as diferentes fontes bibliográficas, a GNRP não apresenta carácter hereditário.[1-3]

DESCRIÇÃO DO CASO
Utente do sexo masculino, com 33 anos de idade, caucasiano, motorista de longo curso. Pertence a família nuclear, na 3ª fase do ciclo familiar de Duvall, altamente funcional de acordo com Apgar familiar de Smilkstein, classe média de Graffar, residente em habitação própria com boas condições.
Dos antecedentes pessoais, salienta-se varicela na infância, púrpura de Henoch-Schonlein (2004), litíase renal bilateral e sintomática (2007), obesidade grau 2 (IMC 35 Kg/m2) há cerca de 3 anos. Referia dieta hipercalórica e normossalina, consumos etílicos não excessivos e sedentarismo. Negava consumos tabágicos ou outros comportamentos aditivos, não fazia medicação habitual e não referia alergias a fármacos. Apresentava plano nacional de vacinação atualizado.
O genograma da família do utente encontra-se representado na Figura 1.

O utente recorreu a Consulta Aberta da sua Médica de Família (MF) a 03/12/2010, com quadro de diarreia com cerca de quatro semanas de evolução, com fezes de consistência pastosa, de cor castanha clara, com cerca de 3 a 5 dejeções/dia, sem sangue ou muco, intermitente e sem relação com as refeições. Referia ainda náuseas e vómitos de conteúdo alimentar e pós-prandiais precoces com um mês de evolução, em associação com perda ponderal de 3 Kg nesse período de tempo. Apresentava, também, noctúria; cefaleia subaguda, de intensidade ligeira, de curta duração e holocraniana, sem irradiação; mialgia difusa e de evolução lenta, sem relação com esforço e associada a astenia marcada. Negava outra sintomatologia ou febre. Salienta-se que no início do quadro clínico, em novembro, recorrera ao Serviço de Urgência (SU), onde foi observado e diagnosticado quadro infecioso não especificado, sem ter feito estudo laboratorial ou imagiológico. Foi medicado com sulfametoxazol 800 mg + trimetropim 160 mg, de 12/12 horas, durante 7 dias, sem melhoria.

Ao exame físico na referida Consulta Aberta, objetivou-se palidez e desidratação mucocutânea moderada, tensão arterial elevada (190/120 mmHg), frequência cardíaca aumentada (93 bpm), com pulsos simétricos, rítmicos e de amplitude normal, frequência respiratória de 16 cpm, auscultação cardíaca com S3 presente. A avaliação do abdómen não mostrou alterações. Tendo em conta o presente quadro, foi proposto ao doente referenciação para o SU, que este recusou. Desta forma, requisitou-se estudo analítico urgente, que revelou anemia normocítica normocrómica (NN), com hemoglobina (Hb) de 9 g/dl, hematócrito de 27,1%, 9200/mm3 leucócitos, velocidade de sedimentação (VS) de 67 mm/hora e azotemia severa (ureia de 270 mg/dl e creatinina 16,3 mg/dl). Após explicação da gravidade do quadro ao doente, este aceitou a referenciação para o SU.

Segundo o registo da admissão hospitalar, apresentava-se com bom estado geral, edema periorbitário, apirético e eupneico. O exame cardiovascular confirmou pressão arterial elevada (180/100 mmHg), frequência cardíaca de 80 batimentos por minuto e S3 presente na auscultação cardíaca. O restante exame objetivo não revelou alterações. Realizou novo estudo analítico, cujos resultados confirmaram anemia NN (Hb de 9,5 g/dl), azotemia severa (ureia de 266 mg/dl, creatinina de 15 mg/dl), hipoalbuminemia de 3,8 g/dl, leucoeritrocitúria e proteinúria de 24 horas de 3,8 g/dl. O estudo imunológico foi negativo com doseamento de imunoglobulina A normal. Realizou também ecografia renovesical que demonstrou rins normodimensionados, com espessura parenquimatosa normal e hiperecogenecidade. O eletrocardiograma e ecocardiograma encontravam-se normais.

Perante o quadro de insuficiência renal aguda (IRA), o doente foi admitido no internamento de Medicina Interna, iniciando corticoterapia (pulsos de prednisolona durante 3 dias) e hemodiálise.

A biópsia renal revelou "rins com alterações crónicas difusas (mais de 50% dos glomérulos globalmente esclerosados, com fibrose intersticial em cerca de 30%), infiltrado intersticial linfocítico, necrose tubular aguda, glomérulos com crescentes fibrocelulares e lesões de aterosclerose moderada".

Analisado o quadro clínico, exames laboratoriais e resultado da biópsia renal, estabeleceu-se o diagnóstico de GNRP.

Pelo antecedente pessoal de Púrpura Henoch-Schonlein e podendo esta correlacionar-se, etiologicamente, com o desenvolvimento de GNRP, excluiu-se esta possibilidade após estudo dirigido.

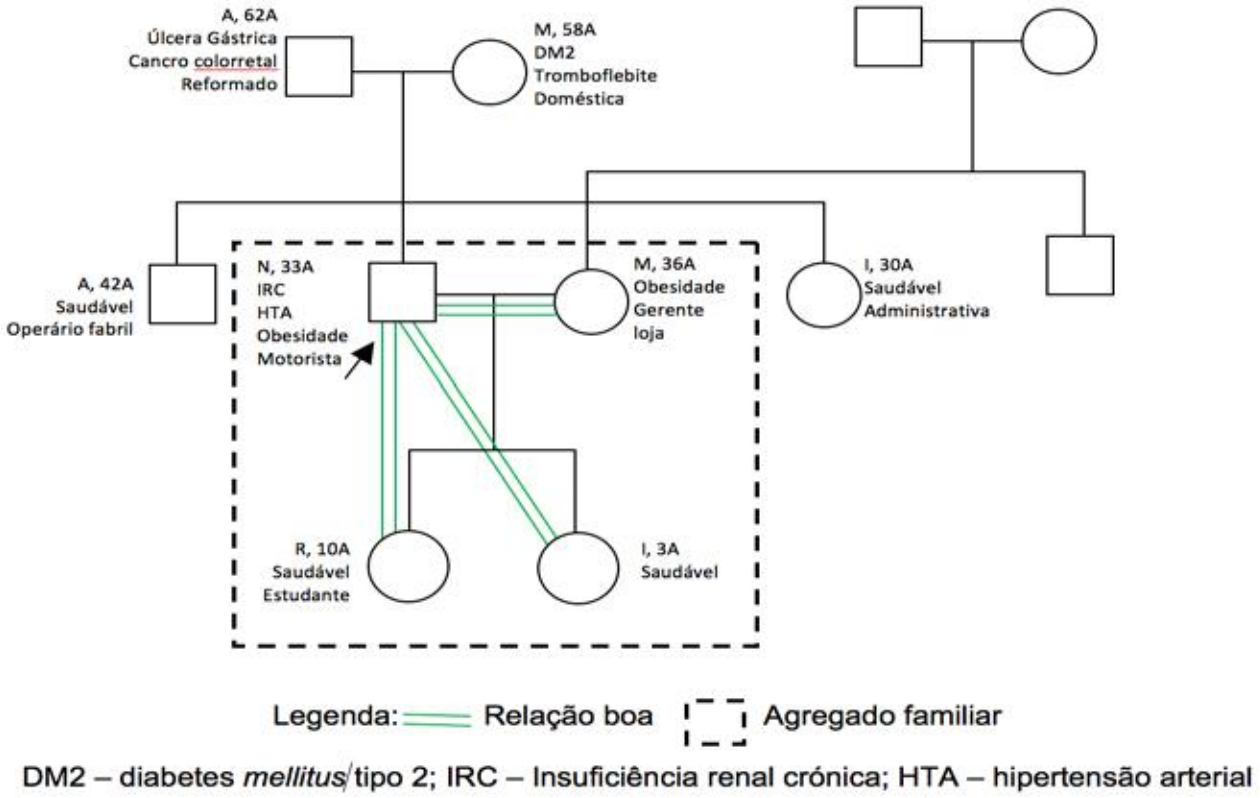

Figura 1 - Genograma com Psicofigura de Mitchell (elaborado em janeiro de 2011)

COMENTÁRIO

A apresentação mais comum da GNRP cursa com início insidioso de sintomas inespecíficos, como astenia generalizada e febre. As manifestações clínicas transversais a todas as formas de GNRP incluem oligúria, edema, hipertensão, proteinúria e hematúria.[2,4] Isto leva a que a suspeição diagnóstica surja tardiamente, dificultando a intervenção terapêutica atempada com corticoterapia, de forma a ocorrer remissão completa das lesões. Contudo, mesmo quando o diagnóstico é feito numa fase inicial, com instituição imediata da terapêutica, poderá ocorrer evolução para insuficiência renal crónica (IRC). Nos casos em que existe atingimento pulmonar, poderá existir hemoptise e hemorragia pulmonar.[5]

Os meios complementares de diagnóstico indicados na avaliação destes casos incluem hemograma completo, função renal, marcadores inflamatórios, marcadores imunológicos, ecografia renal, radiografia do tórax e, na suspeita de atingimento cardíaco, ecocardiograma transesofágico. O diagnóstico definitivo baseia-se na biópsia renal.[5]

Laboratorialmente, encontra-se hematúria, com presença ou não de dismorfismo eritrocitário, e proteinúria não nefrótica (<3,5 g/dia), bem como IRA com valores de creatinina plasmática superiores a 3 mg/dl.6 Histologicamente, caracteriza-se por formação extensa de crescentes em, pelo menos, 50% dos glomérulos.[1,2]

Tipicamente a GNRP não tratada, progride de forma acelerada, em semanas a poucos meses, para IRC estadio 5. Nos casos com diminuta formação de crescentes a nível glomerular, a evolução poderá ser mais lenta.

Esta patologia implica tratamento dialítico para permitir a manutenção da vida, provoca uma alteração drástica da rotina diária e qualidade de vida, que poderão dificultar a adesão terapêutica. A cura passa pelo transplante renal, algo que pode demorar anos a acontecer. Assim, o desgaste emocional e a exaustão poder-se-ão instalar, tanto por parte do cuidador, como pelo doente, levando, também, a diminuição da adesão ou abandono do tratamento.

No caso deste doente, o suporte familiar por parte da esposa e das filhas foi fundamental para a adesão terapêutica, assim como para a gestão de emoções. Foi colocada a hipótese de doação de dador vivo. No entanto, a única pessoa a ser submetida a provas de compatibilidade foi a esposa, que não foi compatível. A má relação familiar entre o doente e os progenitores, assim como com os irmãos, levou a que estes recusassem fazer avaliação para verificação de compatibilidade.

Os profissionais de saúde têm o dever de informar, não só o doente, mas também a família, sobre a patologia, tratamentos, complicações e repercussões, mostrando sempre disponibilidade para o esclarecimento de dúvidas.

É de extrema importância que a família compreenda que é parte integrante de todo este processo e se sinta estimulada a participar de forma ativa no tratamento do doente.

A nível laboral, esta situação terá também um impacto importante – a imposição de horários, aliada à exigência física inerente ao tratamento, tende a causar problemas laborais culminando, muitas vezes, no desemprego.[7]

É importante que o MF esteja atento aos comportamentos do doente, dado o risco de somatização, ansiedade, depressão, delírio e, em casos mais extremos, esquizofrenia e demência.[7]

O profissional deverá fomentar uma relação de empatia, integrando o doente numa perspetiva biopsicossocial, ajudando-o a lidar com a incapacidade e promovendo a adesão terapêutica. Perspetiva-se, assim, preservar o equilíbrio emocional, da auto-estima, das relações familiares e de amizade assim como a consciencialização para um futuro incerto.

BIBLIOGRAFIA

1. Kirsztjan GM, Vieram OM, Abreu PF. Investigação e tratamento das doenças glomerulares – Recomendações da Sociedade Brasileira de Nefrologia. J Bras Nefrol 2005; 27 (1):1-38.
2. Markowitz GS, Radhakristishmann J, D´ágati VD. An overlapping etiology of rapidly progressive glomerulonephritis. Am J Kidney Dis 2004; 43 (2): 388-393.
3. Lohr JW. Rapidly progressive glomerulonephritis. Acesso em setembro 2014. Disponível em http://emedicine.medscape.com/article/240457.
4. Lerma E, Berns J, Nissensen. Current Diagnóstico e tratamento – Nefrologia e Hipertensão, 1st ed: Lange; 2011.
5. Alves MAR. Glomerulonefrite crescêntica, glomerulopatias patogenia, clinica e tratamento. 2nd ed. São Paulo: Sarvier; 2006.
6. Jindal KK. Management of idiopathic crescentic and difuse proliferative glomerulonephritis, Am J Kidney Dis 2004; 43:388-393.
7. Madan P, Kalra OP, Agarwal S, Tandon OP. Cognitive impairment in chronic kidney disease. Nephrol Dial Transplant 2007; 22:440-4.

CONFLITOS DE INTERESSE

As autoras declaram não possuir conflitos de interesse.