Relato de caso
Doença de Steinert – o papel do Médico de Família

por Ana Catarina Silva[1*], Sandra Costa Sá[2*], Carla Fraga[3], Ivânia Alves[4], Maria José Silva[4], Sabrina Pedone[5], Baptista Pereira[6]

1. Médica Interna de Medicina Geral e Familiar, USF Terras de Souza, ACES Vale do Sousa Sul
2. Médica Interna de Medicina Geral e Familiar, USF Baltar, ACES Vale do Sousa Sul
3. Médica Assistente Graduada de Neurologia, Centro Hospitalar Tâmega e Sousa, EPE
4. Médica Assistente de Neurologia, Centro Hospitalar Tâmega e Sousa, EPE
5. Médica Assistente de Medicina Geral e Familiar, USF Terras de Souza, ACES Vale do Sousa Sul
6. Médico Assistente Graduado Sénior de Medicina Geral e Familiar, USF Baltar, ACES Vale do Sousa Sul

*Contribuíram de igual forma para a realização deste trabalho.

RESUMO

Introdução: A distrofia miotónica tipo 1 (DM1) ou Doença de Steinert é a miopatia mais comum entre adultos. Trata-se de uma doença genética autossómica dominante e geralmente manifesta-se entre a segunda e a quarta décadas de vida.

O quadro clínico caracteriza-se principalmente por atrofia muscular e miotonia. O diagnóstico definitivo é realizado através de testes genéticos; no entanto, em doentes com antecedentes familiares de Doença de Steinert e com fenótipo característico da doença, não existe a necessidade de fazer estudo genético uma vez que, nestes casos, o diagnóstico da doença poderá ser clínico.

A metodologia utilizada neste trabalho foi o estudo de um caso clínico e a pesquisa na literatura e na base de dados PubMed, utilizando o termo MeSH "Myotonic dystrophy" e "Steinert Disease".

Descrição do Caso: A.C.M., 46 anos, género masculino. Antecedentes pessoais: dislipidemia, dificuldades de aprendizagem (aos 13 anos ainda não tinha concluído o 2º ano de escolaridade); antecedentes familiares: fratria de 14 irmãos dos quais 3 com doença neuromuscular (NM). O doente é referenciado para a consulta de Medicina Interna do Centro Hospitalar Tâmega e Sousa (CHTS) por provável défice cognitivo, distrofia muscular associada a queixas de mialgias crónicas para pequenos esforços e dislipidemia. Ao exame físico apresentava debilidade mental, alopécia frontal, atrofia dos músculos masséteres e temporais, diparésia facial e tetraparésia distal com miotonia das mãos. Analiticamente apresentava elevação acentuada da CPK e ECG com bloqueio auriculo-ventricular (BAV) de 1º grau.

Comentário: Doentes com antecedentes familiares de doença neuromuscular e com fenótipo característico da doença, que recorram ao Cuidados de Saúde Primários (CSP) devem ser devidamente encaminhados para consulta de Neurologia para confirmação do diagnóstico e orientação clínica do doente e restantes familiares.

Palavras-chave: Distrofia miotónica, Doença Steinert.
Mesh terms: Steinert Disease, Myotonic Dystrophy

INTRODUÇÃO

A distrofia miotónica tipo 1 (DM1) ou Doença de Steinert é a miopatia mais comum entre adultos, com uma incidência de 1:8000 habitantes e uma prevalência que varia entre 2,1 e 14,3:100 000 habitantes. Trata-se de uma doença genética autossómica dominante em que ocorre uma mutação do cromossoma 19 responsável pela expansão anormal da repetição CTG na região 3'UTR do gene DMPK (myotonic dystrophy protein kinase).[1]

A DM1 pode ser subdividida em 4 tipos: congénita (manifesta-se durante a gestação), infantil (manifesta-se entre os 5 e os 10 anos), clássica (manifesta-se na idade adulta) e assintomática (leve fraqueza muscular).[1]

Em geral, a(s) manifestação(ões) da doença que motivam a consulta ocorre(m) entre a segunda e quarta décadas de vida.[1] O quadro clínico caracteriza-se principalmente por atrofia muscular e miotonia e pode afetar um grande número de órgãos ou sistemas.[2-5]

Nos exames complementares, é comum observar-se, analiticamente, aumento de CPK, GGT e glicose, arritmias e bloqueios de condução cardíacos, no ECG.[2-5]

Este caso clínico pretende alertar o médico de família (MF) para a existência desta patologia que apresenta uma sintomatologia variável e é muitas vezes diagnosticada tardiamente. O diagnóstico precoce permite melhorar o prognóstico e a qualidade de vida dos indíviduos afetados.

A metodologia utilizada foi o estudo de caso e a pesquisa bibliográfica na literatura e na base de dados Pub-Med, utilizando os termos MeSH "Myotonic dystrophy" e "Steinert Disease".

DESCRIÇÃO DO CASO

Identificação: A.C.M., homem, caucasiano, 46 anos, natural e residente no concelho de Felgueiras. Desempregado, solteiro e sem filhos, inserido numa família monoparental. O seu agregado familiar é constituído

pelo próprio e pela mãe, de 88 anos, com quem tem uma boa relação. Habitam numa moradia com condições higieno-sanitárias razoáveis, em meio rural, pertencendo à classe IV de Graffar. No genograma familiar (com psicofigura de Mitchell) de A.C.M. é de destacar a presença de antecedentes familiares de patologia NM, nomeadamente DM1, nos imãos e numa sobrinha (ver figura 1).

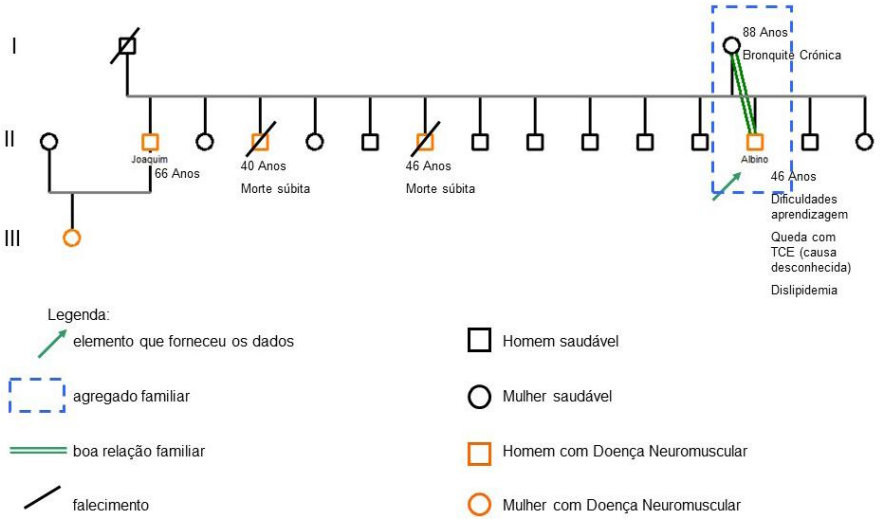

Figura 1. Genograma Familiar com Psicofigura de Mitchell. (Data: 28.10.2015)

Antecedentes pessoais: A.C.M. apresentava antecedentes de dificuldades de aprendizagem (aos 13 anos ainda não tinha concluído o 2º ano de escolaridade), queda com traumatismo crâneo-encefálico aos 14 anos (sem fator desencadeante conhecido), dislipidemia e sedentarismo. Sem outros antecedentes pessoais relevantes, nomeadamente cirúrgicos ou neoplásicos. Negava hábitos tabágicos, alcoólicos ou toxicómanos. Referia ter uma alimentação variada e diversificada, realizando apenas duas refeições diárias.
Desconhecia ter tido seguimento em consultas de Saúde Infantil e Juvenil nos CSP bem como em consultas de Pediatria.
Negava medicação habitual, alergias medicamentosas, ou outras. Tinha o Programa Nacional de Vacinação atualizado.

Antecedentes familiares: Mãe, 88 anos, doença pulmonar obstrutiva crónica. Fratria de 14 irmãos dos quais 3 terão doença NM; dos 3 irmãos com doença, 2 deles já faleceram de morte súbita (aos 40 e aos 46 anos, ambos do sexo masculino, de causa desconhecida); o outro, de 66 anos, é seguido em consulta de Neurologia no Centro Hospitalar S. João (CHSJ).
Sobrinha com diagnóstico genético de DM1, seguida em consulta no CHSJ.
Pais não consanguíneos, naturais da mesma aldeia.
Sem outros antecedentes familiares relevantes.

História da doença atual: O doente é referenciado pelo MF, em junho de 2015, para a consulta de Medicina Interna do CHTS por défice cognitivo e distrofia muscular. Foi observado em consulta de Medicina Interna, onde foi pedida colaboração de Neurologia para esclarecimento diagnóstico por suspeita de doença NM.
Em outubro de 2015, o doente é avaliado em consulta de Neurologia, do mesmo hospital. Nesta consulta, na exploração anamnéstica, o doente referiu queixas de mialgias crónicas, com agravamento progressivo, quando realizava pequenos esforços. Segundo o irmão, que o acompanhava na consulta, a evolução do quadro clínico teria sido insidiosa mas gradual, tendo tido início há cerca de 30 anos. Em criança praticava atividade física sem dificuldade. Manteve sempre autonomia para as atividades de vida diária. Sem queixas bulbares (disfagia, disartria, atrofia da língua); o irmão apenas referia que o doente tinha engasgamento fácil quando comia. Sem outras queixas, nomeadamente perda de conhecimento ou tonturas.
Ao exame físico, apresentava debilidade mental, sendo pouco comunicativo, mas respondendo com coerência quando interrogado. A voz era hipofónica. Relativamente ao fácies observava-se alopécia frontal e atrofia dos músculos masséteres e temporais (Figura 2) com diparésia facial. Observava-se também tetraparésia distal com miotonia das mãos, evidenciada pela dificuldade em abrir as mãos após um aperto de mão. Os membros inferiores revelavam maior incapacidade, com marcha em steppage bilateral. Analiticamente salientavam-se as seguintes alterações: GGT 329 U/L; Triglicerídeos 382 mg/dL; Colesterol Total 310 mg/dL; Colesterol-LDL 183.6 mg/dL; CPK 1712 U/L; ECG com BAV de 1º grau.

Optou-se por iniciar pravastatina 40mg + fenofibrato 160 mg e repetir estudo analítico após 3 meses. Efetuaram-se pedidos de consulta de Cardiologia, Pneumologia, Medicina Física e de Reabilitação e Oftalmologia, uma vez que esta doença apresenta repercussões sistémicas (Figura 3). Posteriormente será necessário convocar os restantes irmãos para consulta de rastreio da doença.

COMENTÁRIO

Tendo em conta a história da doença atual, os antecedentes familiares e o fenótipo é possível afirmar que se

trata de um caso de Doença de Steinert.

Figura 2. Alopécia frontal e atrofia dos músculos masséteres e temporais.

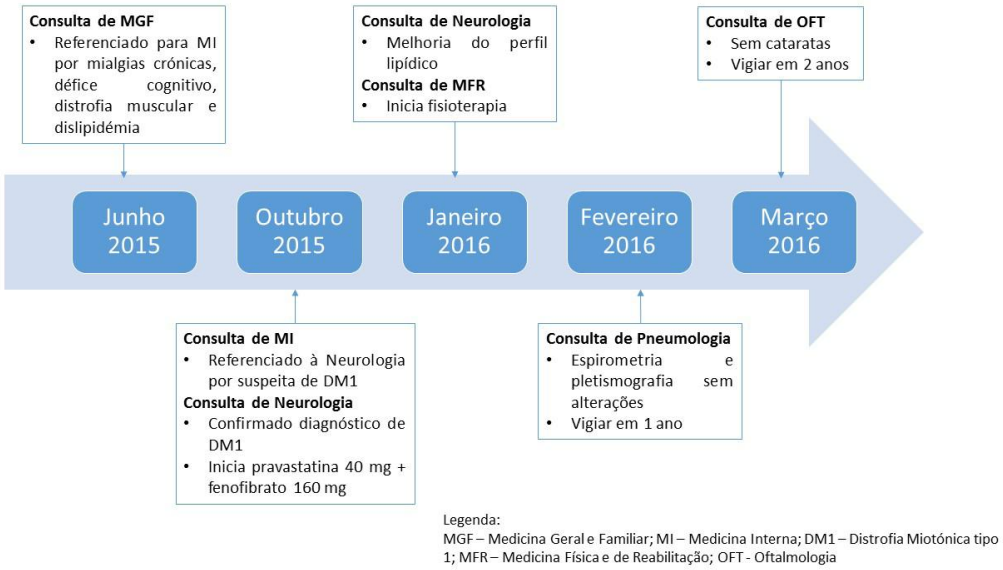

Figura 3. Cronograma das intervenções médicas.

Doentes com antecedentes familiares de doença neuromuscular e com fenótipo característico da DM1, que recorram aos CSP devem ser devidamente encaminhados para consulta de Neurologia para confirmação do diagnóstico, orientação clínica do doente e dos restantes familiares, e consulta de aconselhamento genético.
Os sintomas de apresentação são variáveis, não só em gravidade, mas também no tipo e idade de aparecimento.[1]

A DM1 congénita apresenta-se frequentemente antes do nascimento como polihidrâmnios e diminuição dos movimentos fetais na ecografia obstétrica. Após o nascimento caracteriza-se por fraqueza muscular severa, hipotonia, dificuldade respiratória, dificuldades na aprendizagem e atrofia cerebral.[6]
O tipo de DM1 infantil caracteriza-se por défice cognitivo com dificuldade na aprendizagem, miotonia, fraqueza facial e alterações da condução cardíaca.[6]
A DM1 clássica caracteriza-se por fraqueza muscular de predomínio distal com repercussões na motricidade fina, fraqueza facial, ptose palpebral, cataratas, defeitos da condução cardíaca, insulinoresistência, dificuldade respiratória, dificuldades na linguagem e na deglutição.[6]
Doentes com DM1 assintomática manifestam apenas miotonia ligeira e cataratas.[6]
A queixa inicial destes doentes é, frequentemente, a fraqueza muscular. A rigidez e a dor muscular podem também estar presentes. Por vezes, o diagnóstico pode surgir na investigação dos problemas subjacentes (défices cognitivos, dificuldades visuais, problemas cardiovasculares e endócrinos, infertilidade ou insuficiência respiratória), em doentes com queixas musculares.[6]
A multiplicidade de sistemas afetados e a gravidade dos sintomas observados pode variar entre os pacientes e entre elementos da mesma família. Um doente normalmente não exibe todos os possíveis sintomas.[7]
O conhecimento do espetro da DM1 é muito relevante para o MF, pois só com o conhecimento do mesmo poderá chegar à suspeita do diagnóstico. Devido à variedade de sistemas afetados, a sua gestão requer uma abordagem mais ampla do que a maioria dos distúrbios. Estes cuidados devem ser fornecidos por uma equipa multidisciplinar e coordenada. Assim, de modo a simplificar a leitura, segue-se a descrição do atingimento da doença, por orgãos e sistemas (ver Figura 4).

Fácies

Tipicamente, apresentam face longa, com expressão triste e diminuição da mímica facial. Caracteristicamente existe atrofia masseterina e temporal, a que se associa ptose bilateral. Geralmente, a boca apresenta-

se aberta e pode desenhar um V invertido (ver Figura 2).[6,7]

Sistema músculo-esquelético

O sintoma predominante da DM1 é a miotonia, constituindo um aspeto distintivo em relação a outras distrofias musculares. Esta é mais visível na mão (músculo longo flexor dos dedos), podendo afetar a língua e os músculos da mastigação; este sintoma tende a piorar nos meses de inverno.[1,6] A miotonia pode ser observada pedindo ao doente para "fechar o punho com força": após esta ação, o mesmo pode levar até 20 segundos para conseguir relaxar a musculatura envolvida e conseguir abrir a mão, tal como foi evidenciado ao exame físico, neste caso clínico.

A fraqueza muscular de predomínio distal é um sintoma comum de apresentação e afeta a musculatura de modo heterogéneo. Pode causar um pé pendente (que se objetivou neste caso, através da marcha em steppage). A voz habitualmente é hipofónica.[7]

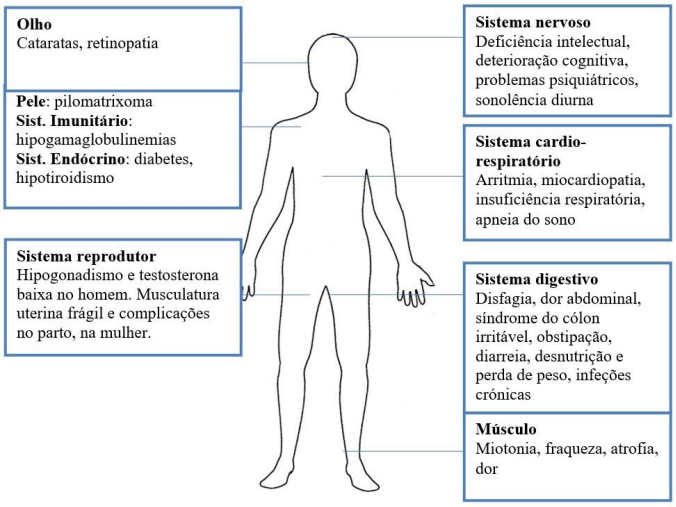

Figura 4. Manifestações sistémicas da DM1 por órgãos e sistemas.[12]

Sistema cardiovascular

A prevenção da morte súbita cardíaca é prioritária nos doentes com DM1, uma vez que é a segunda causa de morte nestes doentes (depois da falência respiratória).[8] As alterações cardiovasculares mais frequentes são as anomalias do sistema de condução cardíaco como os bloqueios da condução auriculoventricular e as taquiarritmias, com os consequentes riscos de embolismo cardiogénico. Síncope, lipotímia, tonturas, palpitações e cansaço fácil devem ser sempre valorizados e explorados. [2-4,8-10]

Sistema respiratório

Frequentemente os doentes com DM1 têm dificuldade respiratória, resultante da fraqueza muscular generalizada. A dificuldade na deglutição, associada à dificuldade em tossir, pode resultar em aspirações pulmonares e predisposição para infeções respiratórias. A apneia do sono pode também fazer parte do quadro e, em estadios avançados, pode surgir insuficiência respiratória severa.[6,7,11]

Sistema digestivo

Os sintomas gastrointestinais resultam da disfunção dos músculos estriado e liso ao longo do tubo digestivo. São comuns: disfagia, refluxo gastro-esofágico, dificuldades na digestão e colestase. A dismotilidade intestinal origina períodos alternantes de diarreia e obstipação.[11,12]

Sistema nervoso central

A presença de alterações cognitivas é esperada nos doentes com distrofia miotónica congénita, podendo também estar presente nas formas infantil e do adulto. [10,11] Muitas vezes não é percetível o défice cognitivo através do discurso do doente, podendo isto ser ultrapassado averiguando o sucesso escolar (p.e. aos 13 anos A.C.M. ainda não tinha concluído o 2º ano de escolaridade).

A presença de hipersónia diurna é muito comum (afeta aproximadamente 80% dos doentes) e pode surgir em qualquer idade.[11,12]

Sistema endócrino

Níveis elevados de insulinémia, intolerância à glicose e dislipidemia são comuns. A resistência à insulina tende a ser moderada e raramente progride para diabetes. [7,12] Neste caso observamos a presença de uma dislipidemia mista, tendo-se optado pelo início de pravastatina 40mg + fenofibrato 160 mg.

Visão

As dificuldades visuais estão frequentemente relacionadas com a presença de cataratas, que nesta população têm um aparecimento mais precoce.[6,7]

Sistema Reprodutor

Homem

A presença de hipogonadismo normalmente não é reconhecida até à idade adulta. A produção de esperma pode estar diminuída ou ausente, pelo que a infertilidade é mais comum do que na população geral. A testosterona sérica está habitualmente diminuída.[6,7]

Mulher

A infertilidade e irregularidades menstruais são mais comuns nas mulheres com DM1 do que na população geral. Existe um número aumentado de abortos espontâneos e as complicações na gravidez são mais comuns na altura do parto devido à atonia do músculo uterino.[6,7]

Outras

O pilomatrixoma, um tumor benigno e raro da pele, é mais comum entre estes doentes do que na população geral. Estudos epidemiológicos têm demonstrado uma incidência aumentada de neoplasias malignas, mais frequentemente envolvendo a tiróide, ovários, cólon, endométrio e cérebro.[7]

DIAGNÓSTICO E TRATAMENTO

O diagnóstico definitivo é realizado através de testes genéticos (PCR e Southern Blot); no entanto, em doentes com antecedentes familiares de DM1 e com fenótipo característico da doença, não existe a necessidade de fazer estudo genético uma vez que, nestes casos, o diagnóstico poderá ser clínico.[1]

Familiares diretos de doentes com DM1 que pretendam tomar conhecimento se são, ou não, portadores do gene, devem ser encaminhados para a consulta de genética. Casais que pretendam engravidar em que um dos membros tem confirmação ou possibilidade de ter a doença devem ser encaminhados para consulta de aconselhamento genético. Posteriormente, e se esse for o desejo dos progenitores, pode-se proceder ao diagnóstico pré-implantatório, com seleção de embriões saudáveis, não afetados pelo gene da doença.

Não existe cura para a DM1 no entanto, é possível tratar as complicações decorrentes da doença. As complicaçoes cardiorespiratórias são responsáveis por 70% das mortes nestes doentes.[6,8,9]

O tratamento passa pelo suporte e avaliação periódica nas especialidades hospitalares supracitadas, consoante o quadro clínico. A fenitoína e a acetazolamida podem melhorar a miotonia e o modafinil pode melhorar os sintomas de hipersónia.[7]

Seguimento do doente com DM1 – O papel do médico de família
1. Referenciação à consulta de Neurologia, aquando da suspeita clínica
2. Realização de genograma familiar/ avaliação familiar
3. Avaliação do estado nutricional (peso, perímetro abdominal, IMC)
4. Análises com glicemia em jejum, TSH, colesterol total, colesterol HDL e triglicerídeos, anualmente
5. ECG e Holter periodicamente, consoante as alterações encontradas, e encaminhamento para consulta de Cardiologia (quando não efetuado no hospital onde é seguido)
6. Avaliação da função respiratória, conforme as alterações encontradas ao exame físico
7. Fornecer aconselhamento genético pré-concecional aos casais afetados, referenciando para a consulta de Genética Médica
8. Encaminhamento para consulta de Oftalmologia (quando não efetuado no hospital onde é seguido): despiste de cataratas e retinopatia; a periodicidade das consultas é definida pelo oftalmologista

Quadro I. Seguimento do doente com DM1 – O papel do médico de família

CONCLUSÃO

O diagnóstico desta doença constitui um desafio para o médico: o espetro de apresentação é muito variável, sendo muitas vezes o diagnóstico feito tardiamente. Trata-se de uma doença crónica, multissistémica e hereditária que implica sempre uma abordagem holística do paciente e da sua família, com um acompanhamento em todas as suas fases, com uma equipa multidisciplinar. Um clínico atento e informado pode prevenir a perpetuação desta doença nos descendentes dos indivíduos afetados, aumentando a qualidade de vida destas famílias e trazendo ganhos em saúde para as populações.

BIBLIOGRAFIA

1. Harper PS. Myotonic Dystrophy, Disorders of Voluntary Muscle. Cambridge, UK: Cambridge University Press; 2001: 541–559.
2. Bassez G, Lazarus A, Desguerre I, et al. Severe cardiac arrhythmias in young patients with myotonic dystrophy type 1. Neurology. 2004; 63: 1939–1941.
3. Chebel S, Ben Hamda K, Boughammoura A, et al. Cardiac involvement in Steinert's myotonic dystrophy. Rev. Neurol. 2005; 161: 932–939.
4. Dello Russo, Pelargonio G, Parisi Q, et al. Widespread electroanatomic alterations of right cardiac chambers in patients with myotonic dystrophy type 1. J. Cardiovasc. Electrophysiol. 2006; 17: 34–40.
5. Bugiardini E, Meola G. Consensus on cerebral involvement in myotonic dystrophy: workshop report. J. Neuromuscul. Disord. 2014; 24: 445–452.
6. Meola G, Sansone V, Marinou K, et al. Proximal myotonic myopathy: a syndrome with a favourable prognosis. J. Neurol. Sci. 2002; 193: 89–96.
7. Bird, T. Myotonic dystrophy type 1. GeneReviews. 2015.
8. Sansone VA, Brigonzi E, Schoser B, et al. The frequency and severity of cardiac involvement in myotonic dystrophy type 2 (DM2): long-term outcomes. J. Cardiol. 2013; 168: 1147–1153.
9. Flachenecker P, Schneider C, Cursiefen S, et al. Assessment of cardiovascular autonomic function in myotonic dystrophy type 2 (DM2/PROMM). J. Neuromuscul. Disord. 2003; 13: 289–293.
10. Gomes L, Pereira T, Martins L. Perfil cardiovascular na distrofia muscular miotónica tipo 1: estudo de uma série de casos seguida num centro especializado. Rev Port Cardiol. 2014; 33: 765-772.
11. Myotonic Dystrophy Foundation. Myotonic Dystrophy Foundation Toolkit. 1st edition. San Francisco; 2014.
12. Thornton, C. Myotonic Dystrophy. Neurol Clin. 2014; 32(3): 705–719.

CONFLITOS DE INTERESSES

As autoras declaram não possuir conflitos de interesse.