# MUTAÇÃO BRCA - UM DESFECHO FATAL OU UMA QUESTÃO DE SORTE?

## *BRCA MUTATION - A FATAL DESTINY OR A MATTER OF LUCK?*

Autores:
Luísa Fonte[1], M. Inês Antunes[2], Marta Mendes Ferreira[3]

**RESUMO**

Introdução: O cancro da mama é o segundo cancro mundialmente mais comum. Embora maioritariamente esporádico, muitos dos casos familiares devem-se a mutações nos genes BRCA1/BRCA2 (*breast cancer susceptibility genes* 1/2), que são encontradas em 15-20% destas famílias.
Descrição do caso: Mulher de 28 anos, observada por adenomegalia axilar esquerda isolada. Antecedentes de neoplasia da mama na mãe, em duas tias-avós e em três primas maternas; neoplasia do endométrio na mãe e na avó materna; a doente e a mãe são portadoras da mutação BRCA1. Realizou ressonância magnética mamária, que evidenciou formação nodular de carácter indeterminado e baixo grau de suspeição; apesar disso, foi submetida a biópsia ecoguiada do nódulo, que histologicamente concluiu tratar-se de metástase de carcinoma compatível com primário mamário. Sem lesões secundárias após o estadiamento, interpretou-se o nódulo axilar esquerdo como neoplasia primária da mama. Realizou mastectomia unilateral à esquerda com biópsia de gânglio sentinela, com diagnóstico final de carcinoma ductal invasor, sem metastização linfática. Após criopreservação de ovócitos, realizou quimio e radioterapia adjuvantes, mantendo-se atualmente sob hormonoterapia. Foi submetida a mastectomia direita profilática, mas, por desejo de gravidez futura, protelou a salpingo-ooforectomia de redução de risco. Sem evidência, até ao momento, de recidivas da doença.
Comentário: O diagnóstico da mutação genética responsável pelos casos de cancro identificados e, com grande probabilidade, responsável por futuras neoplasias malignas, permite uma abordagem preventiva atempada do próprio doente e dos familiares em risco. O diagnóstico genético da doente permitiu uma investigação diferenciada, com uma orientação precoce da sua neoplasia da mama e a adoção de medidas de redução do restante risco oncológico. O médico de família desempenhou um papel fundamental no seguimento regular da doente no seu contexto biopsicossocial, contribuindo para o desfecho animador do caso.

Palavras-chave: Cancro da mama; genes BRCA1

***ABSTRACT***

*Introduction: Breast cancer is the second most common cancer worldwide. Although mostly sporadic, the majority of hereditary cases are attributed to breast cancer susceptibility genes 1/2 (BRCA1/2) mutations, that can be found in 15-20% of these families.*
*Case description: Woman, 28 years old, with an isolated left axillary nodule. Family history of breast cancer in her mother, two great-aunts and three cousins; endometrial cancer in her mother and grandmother; the patient and her mother are BRCA1 carriers. A breast magnetic resonance detected an unsuspicious axillary nodule, with undetermined character; she was subjected to echo-guided biopsy of the nodule, that was shown to be a metastasis, from a primary breast cancer. Cancer staging did not find any secondary lesions, and the left axillary nodule was considered to be the primary breast cancer. A left mastectomy was performed, with sentinel lymph node biopsy; the final diagnosis was invasive ductal carcinoma, without lymph node metastasis. After completing oocyte cryopreservation, she underwent chemotherapy and radiation, and she is currently under hormone therapy. The patient underwent a right prophylactic mastectomy, but, due to her childbearing desire, she decided to postpone the risk-reducing bilateral salpingo-oophorectomy. There is no evidence of cancer recurrence.*
*Comment: If we identify the pathogenic variants associated with known cancer cases, and probably responsible for future diagnoses, it is possible to have a preventive approach to the patient and their blood relatives. Identifying the patient's BRCA1 gene mutation allowed a personalized approach which was determinant to the timely treatment of her breast cancer and the risk-reducing interventions. The family physician had a central role in the regular management of this patient, considering her biopsychosocial dimensions, contributing for good health results.*

*Keywords: Breast neoplasms; genes, BRCA1*

---

1. Médica Interna de Formação Específica em Medicina Geral e Familiar, USF Ponte, ACeS do Alto Ave - Guimarães, Vizela e Terras de Basto
2. Assistente em Medicina Geral e Familiar, USF Arcos Saúde, ACeS Alto Minho
3. Assistente em Medicina Geral e Familiar, UCSP Ribeira de Pena, ACeS Alto Trás-os-Montes - Alto Tâmega e Barroso

## INTRODUÇÃO

O cancro da mama é o segundo cancro mais comum em todo o mundo e a causa de mortalidade por cancro mais comum nas mulheres, sendo considerado um problema de saúde global, com uma importante carga de doença.[1]

Apesar de ser uma doença multifatorial e com casos maioritariamente esporádicos, sabe-se que mutações em determinados genes supressores tumorais, nomeadamente nos genes de suscetibilidade para cancro da mama tipos 1 e 2 [*breast cancer susceptibility genes* 1/2 (BRCA1/BRCA2)], predispõem um indivíduo a desenvolver cancro da mama.[1,2] As proteínas BRCA desempenham um importante papel na resposta ao dano de DNA (*deoxyribonucleic acid*), fundamental à sobrevivência quer das células mamárias normais, quer das malignas.[1] O estado de portador de uma variante patogénica em um ou ambos os genes BRCA aumenta marcadamente a suscetibilidade ao cancro da mama e de ovário, com risco acrescido também para neoplasias noutras localizações, como trompas de Falópio, peritoneu, endométrio, próstata, mama masculina e pâncreas.[1,3]

A maioria das neoplasias da mama e de ovário hereditárias devem-se a mutações nos genes BRCA1/BRCA2, que podem ser encontradas em 15-20% dos casos familiares.[1-3] São caracterizadas por um padrão de transmissão autossómica dominante, afetando na mesma família, frequentemente, várias gerações de mulheres com cancro da mama e, em algumas, também com cancro dos ovários, com uma especial incidência da neoplasia da mama em idade jovem (habitualmente, na pré-menopausa).[3]

De uma forma geral, o risco cumulativo de cancro da mama aos 70 anos de idade ronda os 55-70% nas portadoras de variante patogénica BRCA1, e os 45-70% no caso de BRCA2 (comparativamente ao risco de 12%, ao longo da vida, nas mulheres da população em geral). A incidência de cancro da mama parece aumentar no início da idade adulta, até aos 30-40 anos nas mulheres com a mutação BRCA1, e até aos 40-50 anos nas com BRCA2; a partir daí a incidência parece estabilizar. Assim sendo, mulheres portadoras da variante patogénica BRCA1, comparativamente às da BRCA2, têm um risco maior ao longo da vida de neoplasia da mama, e com um início mais precoce da doença, particularmente antes dos 50 anos.[3]

## DESCRIÇÃO DO CASO

Descreve-se de seguida o caso de uma utente de 28 anos, do sexo feminino, de raça caucasiana, solteira e licenciada em enfermagem. Na altura do contacto inicial, pertencia a uma família monoparental (vivia com a mãe de 58 anos e a irmã de 21 anos), *Graffar* classe IV (classe média-alta). Antecedentes pessoais de mamoplastia bilateral aos 27 anos (com colocação de próteses submusculares); menarca aos 13 anos, com ciclos regulares sob contracetivo oral combinado, nuligesta.

Em outubro de 2018, recorreu a uma consulta em contexto privado por noção de nódulo na região axilar esquerda desde o dia anterior, tendo sido sugerida ecografia mamária e encaminhamento urgente para o seu médico de família. Dias depois, a doente foi observada em consulta no centro de saúde, sem qualquer sintomatologia além da tumefação axilar esquerda de novo, negando febre, suores noturnos, perda ponderal, anorexia, astenia, sintomas respiratórios como tosse, dispneia, odinofagia ou rinorreia, sintomas gastrointestinais e sintomas geniturinários. Ao exame objetivo, com bom estado geral, com auscultação cardiopulmonar, palpação abdominal, inspeção e palpação mamárias bilateralmente sem alterações; à palpação da região axilar esquerda, nódulo infracentimétrico, móvel, de consistência dura-elástica, indolor, compatível com uma adenomegalia. Considerando a idade jovem da doente e a adenomegalia de novo, e apesar da ausência de sintomatologia adicional ou de outros sinais de doença sistémica, alguns diagnósticos diferenciais, como as doenças linfoproliferativas (linfoma), deverão ser considerados. Neste momento, contudo, é fundamental salientar os antecedentes familiares da utente, não descritos previamente com um propósito, pois o seu conhecimento condicionou inevitavelmente o rumo deste caso. A sua mãe teve diagnóstico de cancro da mama esquerda aos 42 anos, tendo sido submetida em 2003 a mastectomia unilateral, quimio e radioterapia adjuvantes e cumprido hormonoterapia com tamoxifeno; encontrava-se desde há 4 meses em tratamento paliativo por recidiva ganglionar de carcinoma do endométrio, diagnosticado em 2017. Nesse ano, a mãe da utente foi encaminhada para estudo genético de mutações BRCA, com resultado positivo para o gene BRCA1. Neste contexto, a doente tinha sido submetida a teste genético cerca de duas semanas antes, tendo tido conhecimento do seu resultado positivo, isto é, do seu estado de portadora da variante patogénica BRCA1, na manhã em que recorreu a consulta em contexto privado. Dos restantes antecedentes familiares, de salientar os diagnósticos de cancro do endométrio da avó materna em 1974, cinco casos de cancro da mama - em duas tias-avós maternas aos 50 e aos 55 anos (antes de 1974 e antes de 2003, respetivamente) e em três primas em segundo grau aos 40, 43 e 52 anos (diagnosticados entre 2015 e 2018) -, e quatro casos de neoplasia pulmonar - num tio materno aos 58 anos, e em três tios-avôs maternos aos 20, 40 e 50 anos. O genograma familiar está representado na Figura 1.

Na consulta com o médico de família, pelos

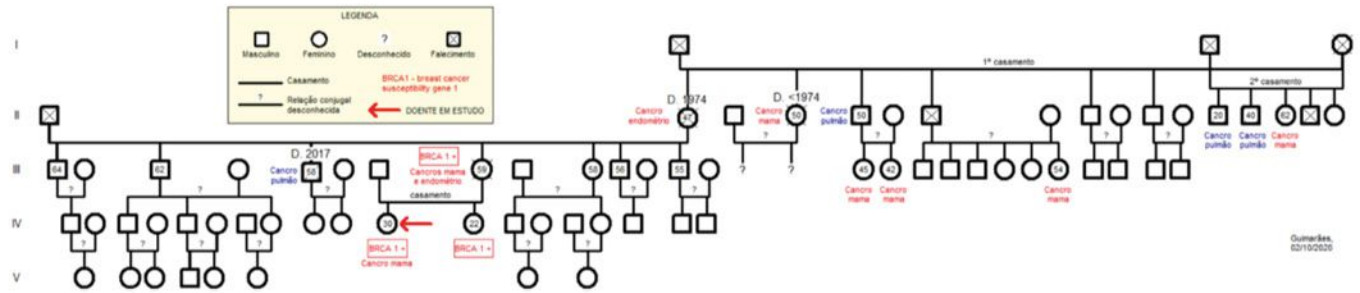


Figura 1. Genograma familiar.

antecedentes familiares e o diagnóstico genético recente da jovem, foi pedida ecografia mamária urgente.

Enquanto aguardava agendamento de ecografia mamária em ambulatório, foi convocada nessa mesma semana para consulta de genética. Atendendo ao quadro clínico, foi no próprio dia observada em consulta de senologia, com solicitação de ressonância magnética mamária, realizada em novembro de 2018, e que demonstrou «uma formação nodular no prolongamento axilar esquerdo de 12 mm, de carácter indeterminado e baixo grau de suspeição». Apesar do resultado aparentemente insuspeito, foi realizada ecografia mamária em ambiente hospitalar em dezembro, que evidenciou, para além das próteses bilaterais, «na axila esquerda, um muito posterior nódulo heterogéneo de contornos lobulados, provável associação de dois nódulos, com limites definidos e reforço acústico posterior, de 12 x 7,9 x 13,2 mm; gânglios bilaterais aparentemente reativos». Foi realizada neste contexto biópsia ecoguiada do nódulo, tendo o exame histológico concluído tratar-se de metástase de carcinoma compatível com primário mamário. Foi solicitado estadiamento da doença através de tomografia axial computorizada toraco-abdomino-pélvica e cintilograma ósseo, que não revelaram lesões secundárias.

Após revisão dos meios complementares de diagnóstico, o nódulo no prolongamento axilar esquerdo foi assumido como neoplasia primária da mama. A doente foi submetida a mastectomia unilateral à esquerda com biópsia de gânglio sentinela, em fevereiro de 2019. O diagnóstico final foi de carcinoma ductal invasor grau III de *Bloom* e *Richardson* modificado, com 1,4 cm, sem invasão vascular, linfática ou perineural, mas com a neoplasia amplamente intercetada pela margem de exérese cirúrgica (que motivou alargamento da exérese em março); ausência de metástases no gânglio linfático isolado. Realizou quimio e radioterapia adjuvantes, e mantém-se até à data sob hormonoterapia com exemestano e goserelina.

Foi submetida a mastectomia direita profilática em janeiro de 2020.

Desde o contacto com o médico de família em outubro de 2018, e apesar da orientação maioritariamente hospitalar da sua doença oncológica, foi mantido um acompanhamento regular da jovem em consultas no centro de saúde. Aliado ao seu quadro clínico, o estado de saúde da sua mãe, em fase terminal da sua doença oncológica, viria a degradar-se rapidamente nos meses subsequentes, e acabaria por falecer em janeiro de 2019. Pela delicada situação pessoal e familiar vivida, foi assegurado o seguimento de perto da doente pelo médico de família, com consultas de periodicidade mensal desde então, sendo assegurado o suporte psicológico em todos os momentos.

Atualmente, com 30 anos, encontra-se em amenorreia desde o início da quimioterapia, com sintomas vasomotores ligeiros. Realizou criopreservação de ovócitos antes dos tratamentos quimioterápicos, por desejo de gravidez futura, razão pela qual decidiu protelar a salpingo-ooforectomia de redução de risco; realiza semestralmente ecografia ginecológica endovaginal e doseamento de marcadores tumorais (até à data, sem alterações). Mantém seguimento em consultas de senologia, ginecologia e oncologia, sem evidência, até ao momento, de recidivas da doença. Vive com a irmã, atualmente com 23 anos, que é igualmente portadora da mutação patogénica BRCA1; pertencem a uma família "dança a dois", altamente funcional pelo APGAR Familiar de *Smilkstein*.

## COMENTÁRIO

Apesar da maioria dos cancros da mama serem esporádicos, é importante a comunidade médica manter-se alerta para os casos hereditários. O papel do médico de família poderá ser determinante pelo maior conhecimento da história familiar pregressa. A par do diagnóstico e seguimento oncológico diferenciado a nível hospitalar, o médico de família desempenhou um papel fundamental no acompanhamento clínico da doente e da família. Pela Escala de Readaptação Social de *Holmes* e *Rahe* para unidade de crise,[4] apresentada no Quadro I, quando iniciou os seus tratamentos oncológicos, a doente apresentava um risco acrescido de doença psicossomática. Contudo, não apresentou descompensação psicológica com necessidade de intervenção medicamentosa, para o qual foi crucial o bom suporte social e familiar, especialmente da irmã. Estes aspetos foram

avaliados desde o início pelo médico de família nas consultas mensais na unidade até à retoma da sua atividade laboral, em meados de 2020.

**Quadro I.** Escala de Readaptação Social de *Holmes* e *Rahe* para unidade de crise (fevereiro de 2019).

| Acontecimentos no último ano: | |
|---|---|
| 1. | Morte de cônjuge (100 ptos) |
| 2. | Divórcio (73 ptos) |
| 3. | Separação conjugal (65 ptos) |
| 4. | Saída da cadeia (63 ptos) |
| 5. | Morte de um familiar próximo (63 ptos) * |
| 6. | Acidente / doença grave (53 ptos) * |
| 7. | Casamento (50 ptos) |
| 8. | Despedimento (47 ptos) |
| 9. | Reconciliação conjugal (45 ptos) |
| 10. | Reforma (45 ptos) |
| 11. | Doença grave na família (44 ptos) * |
| 12. | Gravidez (40 ptos) |
| 13. | Problemas sexuais (39 ptos) |
| 14. | Aumento do agregado familiar (39 ptos) |
| 15. | Readaptação profissional (39 ptos) |
| 16. | Mudança de situação económica (38 ptos) |
| 17. | Morte de um amigo íntimo (37 ptos) |
| 18. | Mudança no tipo de trabalho (36 ptos) |
| 19. | Alteração nr discussões com o cônjuge (35 ptos) |
| 20. | Contrair um grande empréstimo (31 ptos) |
| 21. | Acabar de fazer um grande empréstimo (30 ptos) |
| 22. | Mudança responsabilidade no trabalho (29 ptos) |
| 23. | Filho que abandona o lar (29 ptos) |
| 24. | Dificuldades com família cônjuge (29 ptos) |
| 25. | Acentuado sucesso pessoal (27 ptos) |
| 26. | Cônjuge que inicia / termina emprego (26 ptos) |
| 27. | Início / Fim de escolaridade (26 ptos) |
| 28. | Mudança nas condições de vida (25 ptos) |
| 29. | Alteração dos hábitos pessoais (24 ptos) * |
| 30. | Problemas com o patrão (23 ptos) |
| 31. | Mudança condições/hábitos trabalho (20 ptos) |
| 32. | Mudança de residência (20 ptos) |
| 33. | Mudança de escola (19 ptos) |
| 34. | Mudança de diversões (18 ptos) |
| 35. | Mudança de atividades religiosas (19 ptos) |
| 36. | Mudança de atividades sociais (18 ptos) |
| 37. | Contrair uma pequena dívida (17 ptos) |
| 38. | Mudança nos hábitos de sono (16 ptos) |
| 39. | Mudança do nr de reuniões familiares (15 ptos) |
| 40. | Mudança nos hábitos alimentares (15 ptos) |
| 41. | Férias (13 ptos) |
| 42. | Natal (12 ptos) |
| 43. | Pequenas transgressões da lei (11 ptos) |
| ***Cut-off* para maior probabilidade de doença física / psíquica: 150 pontos** | |

**Legenda:** Nr – número; Ptos – pontos.
* Problemas potencialmente geradores de stress para a doente nos últimos 12 meses (em fevereiro de 2019), perfazendo um total de 184 pontos. (Quadro adaptado de Caeiro R. Registos Clínicos em Medicina Familiar. 1ª edição. Lisboa: Ministério da Saúde, Direção-Geral dos Cuidados de Saúde Primários; 1991).

Parece evidente que alguns doentes com história pessoal e/ou familiar de cancro da mama, ovário, próstata, mama masculina, pâncreas, entre outros, beneficiarão de uma avaliação do seu risco hereditário, e do risco dos familiares, para estas, ou outras, neoplasias. Idealmente, e sempre que possível, o teste genético deve ser realizado no membro da família que mais provavelmente terá um resultado positivo para determinada variante patogénica, nomeadamente, e habitualmente no caso das mutações BRCA1/BRCA2, uma mulher com cancro da mama (ou ovário) em idade precoce.[2]

O estudo genético desta família iniciou-se em 2017 pela mãe da doente, enviada a consulta de genética pela história de cancros metácronos. De facto, este seria, até então, o caso de cancro da mama em idade mais jovem. À luz da evidência atual, uma doente com cancro da mama diagnosticado antes dos 45 anos tem indicação para estudo genético. O mesmo é válido para mulheres que, independentemente da idade do seu diagnóstico, tenham pelo menos um familiar com cancro da mama diagnosticado até aos 50 anos (inclusive), ou pelo menos três diagnósticos de cancro da mama na doente e/ou em familiares próximos.[2,5] Estes seriam os critérios diagnósticos atuais que se aplicariam, em 2003, à mãe da doente. Para além disso, considera-se que deverão ser testados os indivíduos que tenham um familiar portador de uma variante patogénica, como BRCA1/BRCA2; a cascada diagnóstica consistirá na extensão da testagem aos diferentes membros da família, e que deverá ter em conta o padrão de transmissão e o nível de penetrância. No caso das mutações BRCA1/BRCA2, considerando o padrão de transmissão autossómica dominante e a alta penetrância, é importante testar indivíduos de ambos os sexos.[5]

O diagnóstico da mutação genética responsável pelos casos de cancro identificados e, com grande probabilidade, responsável por futuras neoplasias malignas, permite uma orientação preventiva atempada do próprio doente e de familiares em risco. Neste caso em particular, o diagnóstico genético inicial na mãe da doente possibilitou o diagnóstico genético precoce da jovem previamente à manifestação de sintomas, e que foi crucial para a orientação célere descrita e o sucesso terapêutico até à data. Desde o diagnóstico da mutação BRCA1 na mãe da doente (caso índex), foram estudados vários elementos da família da linha materna – dois tios, a tia, duas primas (aquelas em que o pai faleceu por neoplasia do pulmão), a doente e a sua irmã; não tem relação com um dos tios maternos, não sabendo se realizou ou não teste genético, e um outro terá recusado a sua realização. Apenas na doente e na sua irmã se identificou a variante patogénica (um dos tios aguardava ainda resultado). A doente desconhece se foi oferecida a possibilidade de outros membros da família realizarem o teste genético, em particular as

primas da sua mãe que tiveram neoplasia da mama.

Sempre que possível, é recomendado que todos os candidatos à realização do teste genético sejam referenciados a uma consulta de Genética Médica, permitindo a avaliação do seu risco genético, e a discussão das opções e implicações em prosseguir o estudo. O indivíduo será informado dos potenciais benefícios, limitações e risco do teste, para si e para os seus familiares. Identificando-se, efetivamente, uma variante patogénica, o doente deverá ser informado do seu risco pessoal, e quais os membros da família que estarão em maior risco de, igualmente, serem portadores da mutação. Deverá ser encorajado a partilhar esses dados com os familiares.[2]

O aspeto mais importante do aconselhamento após a identificação da mutação BRCA1 diz respeito à suscetibilidade aumentada, de facto, ao cancro da mama e ovário, mas também de neoplasias noutras localizações, como trompas de Falópio, peritoneu, endométrio e pâncreas. Sabe-se que, nas portadoras da mutação BRCA1, o risco cumulativo de neoplasia primária da mama aos 70 anos de idade pode chegar aos 70%, e o risco de cancro na mama contralateral ultrapassa os 60% após 25 anos do primeiro diagnóstico (comparativamente a riscos de 12% e 7%, respetivamente, nas mulheres da população em geral). Relativamente ao tumor do ovário, o risco nas portadoras rondará os 40% (face ao risco de 1% naquelas sem a variante patogénica); há também risco acrescido (0,6%) de neoplasia das trompas de Falópio. O risco de cancro do endométrio é principalmente atribuível ao uso de tamoxifeno, o que efetivamente se verificou na mãe da doente em estudo. Neoplasias prostáticas, pancreáticas e da mama masculina parecem ser mais comuns com a mutação BRCA2 do que na BRCA1. O risco acrescido de melanoma e cancro do cólon não está ainda bem estabelecido para nenhuma das mutações.[3]

Algumas cirurgias de redução de risco oncológico estão indicadas, nomeadamente a mastectomia e a salpingo-ooforectomia bilateral profiláticas, em mulheres portadoras da mutação BRCA1/BRCA2, sem história pessoal de cancro, uma vez que contribuem para a redução de risco das neoplasias, ainda que não o eliminem na totalidade. É importante, contudo, considerar a esperança de vida da doente e a morbilidade associada a estes procedimentos, e informar acerca do grau de proteção e, no caso da mastectomia, das opções reconstrutivas.[3,5] No caso descrito da doente, apesar da neoplasia da mama esquerda, mantém-se a indicação de mastectomia contralateral profilática, que efetivamente realizou. No que diz respeito à cirurgia de redução de risco de tumor do ovário, está recomendada a salpingo-ooforectomia entre os 35 e os 45 anos (ou de forma individualizada com base na idade do diagnóstico mais precoce desta neoplasia na família), e após completar processo de maternidade.[3,5] A salpingectomia está recomendada, associada à ooforectomia, por se pensar que vários cancros do ovário de alto risco possam ter início nas trompas de Falópio; não está recomendada por rotina a histerectomia. Embora se considerasse que esta cirurgia apresentava benefício igualmente na redução do risco de cancro da mama, evidência mais recente não o comprovou no caso das portadoras de BRCA1. É fundamental considerar os efeitos laterais desta cirurgia, nomeadamente da menopausa iatrogénica e do risco acrescido de osteoporose; para ambas as situações, a primeira linha de tratamento e prevenção, respetivamente, são as terapêuticas não hormonais.[3] No caso da menopausa iatrogénica após os quimioterápicos, como no caso desta doente, as recomendações serão as mesmas. Nas consultas regulares com o médico de família foram avaliados os sintomas vasomotores, inicialmente de intensidade moderada, com melhoria progressiva, sem necessidade de tratamento.

É possível oferecer também uma vigilância oncológica específica, caso recusem ou desejem protelar as cirurgias de redução de risco.[3,5] No caso da irmã da doente em estudo, igualmente portadora da mutação BRCA1, sem história pessoal de neoplasia e que pretendia adiar a mastectomia profilática, tem indicação desde os 18 anos de idade para autoexame mamário periódico; a partir dos 25 anos, deverá realizar exame clínico da mama a cada 6-12 meses, e iniciar vigilância anual com ressonância magnética mamária (intercalada a cada semestre com mamografia a partir dos 30 anos).[3,5] É fundamental que o médico de família seja conhecedor deste programa de vigilância oncológica. No caso da doente e da sua irmã, ambas abaixo dos 35 anos e com desejo de maternidade futura, considera-se, a partir dos 30-35 anos, o rastreio de cancro do ovário através de ecografia ginecológica endovaginal e doseamento de CA 125 a cada seis meses. Contudo, pela falta de evidência de alta qualidade que suportem estas recomendações, o benefício é incerto.[3,5]

Relativamente à vigilância dirigida a outras neoplasias de risco acrescido nos indivíduos com variante patogénica BRCA1, atualmente apenas estará indicado o rastreio de cancro do pâncreas se existirem casos dessa neoplasia na família;[5] tal não se verifica na família em estudo.

Uma vez que a doente desejaria uma gravidez após os habituais cinco anos de vigilância posterior à neoplasia da mama, é essencial o seu aconselhamento reprodutivo. Por se tratar de uma mutação herdada de forma autossómica dominante, a doente deverá ser informada do risco de 50% do seu filho ser igualmente portador. O aconselhamento deverá incluir educação sobre diagnóstico pré-natal e reprodução assistida.[3]

Poderá ser difícil considerar que o diagnóstico de uma mutação que predispõe um indivíduo a desenvolver cancro da mama, entre outras neoplasias, seja uma questão de sorte. Refletindo acerca deste caso, sorte não será, seguramente, o que melhor caracteriza o curso de vida da doente em estudo, quer pela doença e falecimento da sua mãe, quer pelo seu próprio diagnóstico oncológico em idade jovem, ou pelo conhecimento que a sua irmã é também ela portadora da mesma variante patogénica. Contudo, não deverá ser também sinónimo de um desfecho inevitável e fatal. O seu diagnóstico genético permitiu uma orientação atempada de uma doença agressiva, que, quiçá, se poderia disseminar sem a deteção precoce. É fundamental que o médico de família esteja alerta para situações de risco pessoal e/ou familiar acrescido de doenças oncológicas e, quando estas se verifiquem, adote um papel ativo no seguimento do doente, que vá para além dos tratamentos com intuito curativo da neoplasia. Considera-se que o acompanhamento da doente no seu contexto biopsicossocial a nível dos Cuidados de Saúde Primários foi crucial para o desfecho animador.

REFERÊNCIAS BIBLIOGRÁFICAS:
1- Armstrong N, Ryder S, Forbes C, Ross J, Quek RGW. A systematic review of the international prevalence of BRCA mutation in breast cancer. *Clin Epidemiol.* 2019;11:543-61.
2- Peshkin BN, Isaacs C. Genetic testing and management of individuals at risk of hereditary breast and ovarian cancer syndromes. *UpToDate.* Consultado em 26 de julho de 2020.
3- Issacs C, Peshkin BN. Cancer risks and management of BRCA1/2 carriers without cancer. *UpToDate.* Consultado em 26 de julho de 2020.
4- Caeiro R. Registos Clínicos em Medicina Familiar. 1ªedição. Lisboa: Ministério da Saúde, Direção-Geral dos Cuidados de Saúde Primários; 1991.
5- Daly MB, Pal T, Berry MP, Buys SS, Dickson P, Domchek SM, *et al.* Genetic/Familial High-Risk Assessment: Breast, Ovarian, and Pancreatic, Version 2.2021, NCCN Clinical Practice Guidelines in Oncology. *J Natl Compr Canc Netw.* 2021;19(1):77-102.

CONFLITOS DE INTERESSE:
As autoras negam a existência de qualquer conflito de interesse.

CORRESPONDÊNCIA:
Ana Luísa Gonçalves Rodrigues da Fonte
ana_luisa_fonte@hotmail.com

RECEBIDO: 01 de novembro de 2020 | ACEITE: 23 de março de 2021