Relato de caso

Adoecer com um tratamento eficaz...

por Catarina Pinto Nogueira[1], Sónia Marques Moreira[2], Margarida Brandão[3]

1. Médica Interna do 1º ano de Medicina Geral e Familiar da Unidade de Saúde Familiar de Fânzeres, ACeS de Gondomar, ACeS Grande Porto II
2. Médica Interna do 3º ano de Medicina Geral e Familiar da Unidade de Saúde Familiar de Fânzeres, ACeS de Gondomar, ACeS Grande Porto II
3. Assistente Graduada de Medicina Geral e Familiar da Unidade de Saúde Familiar de Fânzeres, ACeS de Gondomar, ACeS Grande Porto II

RESUMO

Introdução: A doença do soro-*like* é uma patologia rara, auto-limitada e mais frequente em idade pediátrica. Esta patologia encontra-se frequentemente associada à administração de fármacos. Pretende-se sensibilizar o Médico de Família para as manifestações, evolução clínica e orientação posterior.

Descrição do caso: Criança do sexo feminino de três anos de idade que após o contacto sucessivo com um antibiótico - amoxicilina - para tratamento de infeções do trato respiratório e do trato urinário, apresentou um exantema urticariforme e migratório associado a artrite do joelho direito com repercussão na marcha, com cerca de três dias de evolução. Encontrava-se no nono dia de toma da amoxicilina. Foi colocada a hipótese de se tratar da doença do soro-*like*.

Comentário: A doença do soro-*like* é uma patologia pouco estudada, desconhecendo-se os mecanismos fisiopatológicos e a abordagem mais adequada. As manifestações clínicas típicas (febre, atingimento articular e lesões cutâneas) são comuns a várias patologias infeciosas, a processos vasculíticos e reumatológicos, algumas das quais com implicações clínicas de maior gravidade, o que acarreta alguma dificuldade no diagnóstico. Desse modo, a história clínica é o elemento fundamental. Um elevado índice de suspeição é o elemento chave para identificação desta patologia, permitindo esclarecer os pais do seu prognóstico favorável e que poucas crianças necessitam de tratamento hospitalar, excetuando as situações com envolvimento articular significativo. Assim, o Médico de Família com conhecimento sobre o quadro clínico e os potenciais diagnósticos diferenciais, pode orientar corretamente estes doentes e promover uma vigilância adequada.

Palavras-chave: Criança; Doença do soro-*like*; hipersensibilidade a fármacos

INTRODUÇÃO

A doença do soro-*like* (DSL) é uma entidade rara, habitualmente com um curso auto-limitado e com prognóstico favorável. A sua incidência não é conhecida, sendo mais comum em idade pediátrica.[1-3] Frequentemente pode associar-se à administração de fármacos, com especial destaque para os antibióticos, como a penicilina, a amoxicilina, o cefaclor ou o trimetoprim-sulfametoxazol.[1-4] Também pode ocorrer após processos infeciosos, especialmente infeções estreptocócicas e algumas infeções virais, como por exemplo a hepatite B.[3] Contrariamente à Doença do Soro, cuja etiologia envolve a circulação e deposição tecidular de complexos imunes que desencadeia uma resposta inflamatória, a fisiopatologia da DSL não está totalmente compreendida.[1-4] Contudo, reconhece-se que não está associada a complexos imunes circulantes, a elevação dos títulos de anticorpos, a hipocomplementemia ou vasculite.[2,3] Trata-se de uma reação na qual os metabolitos dos fármacos implicados podem ter um efeito tóxico direto nas células e conduzir a reações tardias idiossincráticas. Tipicamente ocorrem entre o sétimo e o vigésimo primeiro dia após o início do tratamento.[1,3]

As principais manifestações clínicas são febre baixa, lesões cutâneas urticariformes e envolvimento articular (sobretudo gonalgias de início agudo que incapacitam a marcha), sem haver evidência de linfadenopatias, vasculite ou nefrite.[1-4] As lesões cutâneas urticariformes surgem nas pregas e tornam-se generalizadas, podendo ser confundidas com urticária anular aguda, contudo a sua duração é superior a 24 horas. As lesões típicas expandem-se gradualmente, surgindo aclaramento central com tom violáceo, ficando mais evidentes no abdómen e nos membros.[3] O seu diagnóstico é clínico, pois não existem alterações laboratoriais caraterísticas da doença.[1-3] É necessário um elevado índice de suspeição para fazer o diagnóstico da doença, o qual é determinado pela relação temporal entre a ingestão do fármaco e o aparecimento do quadro clínico.[1,3] De destacar a relação com a toma de fármacos frequentemente prescritos em idade pediátrica.

A reflexão sobre este caso clínico torna-se pertinente, pela sensibilização para a semiologia e dados da anamnese que levam à suspeição diagnóstica.

DESCRIÇÃO DO CASO

Criança do sexo feminino, com três anos de idade, de raça caucasiana, previamente saudável. Pertence a uma família nuclear em fase III do Ciclo de vida de Duvall - vide Genograma (Figura 1).

Dos antecedentes pessoais, salienta-se que a sua gestação, com duração de 39 semanas, foi vigiada e sem registo de intercorrências. As três ecografias obstétricas foram normais, bem como as serologias maternas (sífilis, vírus da hepatite B e vírus da imunodeficiência humana)

foram negativas, com imunidade contra a toxoplasmose e o vírus da rubéola. O parto foi eutócico e decorreu na Maternidade Júlio Dinis, estando registado ao nascimento um Apgar 10/10, um peso de 2880 gramas, um comprimento de 46,5 centímetros, um perímetro cefálico de 32 centímetros e grupo sanguíneo O Rh positivo. Fez rastreio auditivo no período neonatal e rastreio metabólico precoce que não revelaram alterações. Relativamente à história alimentar, a criança realizou aleitamento materno exclusivo até aos seis meses de idade, iniciando a diversificação alimentar por essa altura. A mãe nega história de intolerâncias ou alergias alimentares. Fez suplementação com vitamina D até aos doze meses. Apresentou uma evolução estato-ponderal favorável [peso e comprimento no percentil 25 e o perímetro cefálico no percentil 10-25]. Sempre revelou desenvolvimento psicomotor adequado à idade. Tem cumprido o Programa Nacional de Vacinação e, adicionalmente, realizou 4 doses da vacina Prevenar®. Não há antecedentes patológicos relevantes, nomeadamente, história de internamentos ou cirurgias, alergias medicamentosas e nunca fez transfusões sanguíneas. Não faz nenhuma medicação crónica. As consultas de vigilância de Saúde Infantil e a maioria das observações por situações agudas decorreram na Unidade Saúde Familiar (USF).

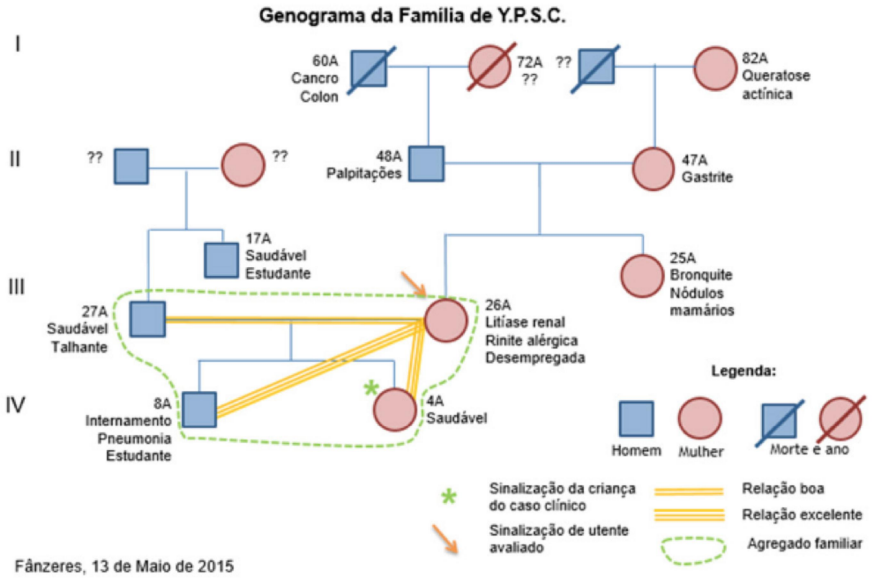

Figura 1. Genograma e psicofigura de Mitchell da Família Y.P.S.C.

Quanto aos antecedentes familiares, os pais não são consanguíneos; o pai tem 27 anos de idade e é saudável, a mãe tem 26 anos de idade, e tem antecedentes de rinite alérgica e litíase renal. Ambos são não fumadores. A criança tem um irmão de 8 anos, saudável. Não há conhecimento de doenças familiares de caráter hereditário. Relativamente à história socioeconómica, o pai tem o 9º ano de escolaridade e trabalha na área da restauração, e a mãe tem o 12º ano de escolaridade e está atualmente desempregada. O agregado familiar, constituído pela criança, os pais e o irmão, reside num apartamento, de localização urbana, com saneamento básico. Possui um animal doméstico - um cão, com desparasitação regular, que passa a maior parte do tempo na varanda. A criança pratica natação e passa os dias com a mãe.

Relativamente à história da doença atual, há registo no dia 26 de novembro de 2014, de episódio de observação no Serviço de Urgência (SU) do Centro Hospitalar de São João (CHSJ) - Urgência Pediátrica Integrada do Porto, por clínica de infeção respiratória. Após observação, a criança foi medicada com amoxicilina 500 miligramas (mg) por 5 mililitros (mL) de 12/12h, durante 10 dias; com paracetamol 40 mg/mL, 5 mL de 8/8h se dor ou febre; e com salbutamol inalador com câmara expansora 200 microgramas/dose de 8/8h. A mãe descreve melhoria clínica franca. No dia 10 de dezembro de 2014 recorreu ao SU do CHSJ, após observação na sua USF, por suspeita de infeção do trato urinário febril com cerca de 12 horas de evolução. Foi medicada com associação de amoxicilina com ácido clavulânico 250mg/5ml + 62.5mg/5ml, 4.5 mL de 8/8h, durante 10 dias, tendo ficado com urocultura em curso. Decorridos 2 dias a pediatra contactou telefonicamente a mãe, para dar indicação de suspensão do antibiótico, uma vez que o exame cultural da urina se revelou negativo. No dia 30 de dezembro de 2014, recorreu ao mesmo SU, após observação na USF, por febre (temperatura axilar máxima de 39ºC) com cerca de três dias de evolução associada a tosse produtiva com expetoração mucopurulenta, por vezes emetizante, e obstrução nasal marcada. Adicionalmente, havia referência a alterações na auscultação pulmonar, com murmúrio vesicular presente e simétrico, mas com prolongamento do tempo expiratório e crepitações audíveis no ⅓ médio do hemitórax direito. Foi pedida radiografia do tórax que revelou reforço da trama bronco-vascular com infiltrados algodonosos, sobretudo nos ⅔ superiores do campo pulmonar direito (vide Figura 2).

Perante os achados clínicos e imagiológicos, foi assumido o diagnóstico de pneumonia de provável etiologia bacteriana e instituída terapêutica com amoxicilina 500 mg/5 mL, na dose de 5 mL de 8/8h durante 10 dias; salbutamol solução respiratória para inalação por nebulização 5 mg/mL, na dose de 0.5 mL de 6/6h, durante 2 dias, de 8/8h durante mais 2 dias e, por último, de 12/12h mais 2 dias; e brometo de ipratrópio 0.25 mg/2 mL, ½ ampola de 12/12h durante 5 dias. Três dias depois, recorreu novamente à USF para reavaliação do quadro respiratório, tendo-se decidido nessa consulta associar

azitromicina, na dose 3.3 mL toma única diária durante 3 dias, devido a persistência da tosse e das crepitações na auscultação pulmonar. No dia 8 de janeiro de 2015 recorreu novamente à consulta aberta da USF, por lesões urticariformes e migratórias na face, tronco, membros e períneo de diferentes dimensões, que desapareciam à digitopressão com dois dias de evolução (semelhantes à Figura 3, imagens a e b); apresentava também tumefação e dor moderada do joelho direito, sobretudo com a marcha e palpação. Sem outras queixas de relevo. Apresentava bom estado geral, apirexia desde as 48 horas após instituição de antibioterapia (encontrando-se no nono dia de antibioterapia com amoxicilina e tinha terminado azitromicina há 3 dias), mucosas coradas e hidratadas, sem petéquias e sem sinais meníngeos, e sem outras particularidades ao exame objetivo.

Figura 2. **Radiografia do tórax realizada no SU do CHSJ no dia 30 de dezembro de 2014**

Devido ao atingimento articular com repercussão da marcha (impossibilidade de apoio do membro inferior direito no solo) foi enviada ao SU do CHSJ para observação, onde foi colocada como hipótese diagnóstica a DSL em contexto de administração de amoxicilina desde há cerca de 9 dias. No dia seguinte, recorreu ao atendimento urgente do centro materno infantil do norte, para reavaliação do quadro clínico. A criança mantinha o quadro descrito, pelo que foi decidido suspender antibioterapia com amoxicilina (completou 10 dias) e foi medicada com anti-inflamatório não esteróide (ibuprofeno 6.5 mL de 8/8h), e anti-histamínico (hidroxizina 2.5 mL à noite) pelas manifestações articulares e cutâneas, respetivamente. Foi ainda encaminhada para a consulta de Imunoalergologia - alergia a fármacos, para estudo. De salientar que nestes dois últimos episódios urgentes não foi submetida a exames complementares de diagnóstico.

Figura 3. **a (em cima) e b (em baixo) Múltiplas placas eritematosas anulares. *Serum sickness and serum sickness-like reactions*. In: UpToDate, Post, Ted (Ed), UpToDate, Waltham, MA, 2014**

Na consulta de Imunoalergologia realizada em fevereiro de 2015, foi efectuado o seguinte estudo: Phadiatop, que revelou alergia a ácaros - *D.pteronyssinus* e *D. farinae*; não estava em fase aguda de infeção pelo Citomegalovírus, mas com IgG positiva; revelou imunidade para a estirpe do vírus *Influenza* testada, imunidade na zona cinzenta para o vírus Sincicial Respiratório; não estava imune ao Coxsackievírus; IgE específicas a fármacos (penicilina G, penicilina V, ampicilina, amoxicilina, cefaclor) negativas. Em setembro de 2015, foi realizada prova de provocação com amoxicilina, que foi positiva ao 7º dia reproduzindo quadro clínico anterior, embora menos exuberante (lesões de urticária e eritema nas axilas, sem angioedema e sem atingimento articular), confirmando-se hipersensibilidade para a amoxicilina. Face ao estudo efetuado, a criança tem indicação de evicção de todos os antibióticos penicilínicos e cefalosporinas. É permitido o uso de antibióticos de outros grupos farmacológicos, como os macrólidos, que já utilizou sem

registo de intercorrências.

COMENTÁRIO

Neste caso assumiu-se como hipótese diagnóstica mais provável a DSL, que inicialmente não foi reconhecida pelo Médico de Família, tendo optado pela referenciação aos Cuidados de Saúde Secundários para esclarecimento da situação, devido ao atingimento articular associado a exantema.

Salienta-se a importância da história clínica detalhada, bem como dos registos no Boletim de Saúde Infantil e dos dados disponíveis na Plataforma de Dados da Saúde, que complementam a informação cedida pela família e ajudam à exclusão de outros diagnósticos.

Tendo em conta as manifestações clínicas descritas, deve considerar-se o diagnóstico diferencial com a artrite idiopática juvenil, a púrpura de Henoch-Schönlein e a doença de Kawasaki.[1,3] Pode ainda ser importante despistar quadros infeciosos de etiologia viral (como exemplos: infeção por parvovírus B19 ou mononucleose infeciosa) ou bacteriana (doença de Lyme ou endocardite bacteriana).[1] A artrite idiopática juvenil, é uma das doenças reumáticas mais frequentes nas crianças e carateriza-se por edema articular (frequente o atingimento dos joelhos) persistente (6 semanas), na ausência de infeção ou qualquer causa conhecida.[1,3] No presente caso, os sintomas não tinham um período tão longo de evolução e constatou-se uma rápida resolução dos mesmos. A púrpura de Henoch-Schönlein está associada ao aparecimento de exantema, dor articular e edema dos tornozelos, dor abdominal e alterações renais - hematúria e síndrome nefrótico.[1,3] Nas observações realizadas, não surgiram alterações das caraterísticas da urina, nem sintomas abdominais. A seguir à púrpura de Henoch-Schönlein, a doença de Kawasaki constitui a vasculite mais comum da infância, cujos sinais e sintomas da doença são auto-limitados e raramente recorrentes. Caracteriza-se por febre prolongada, conjuntivite não exsudativa, alterações dos lábios e da mucosa oral, alterações das extremidades, exantema polimórfico e adenomegalia cervical.[1,3] A inflamação vascular difusa que acompanha a doença pode originar sequelas a longo prazo. A dificuldade diagnóstica deve-se ao facto destas características clínicas evoluírem temporal e sequencialmente, exigindo um elevado índice de suspeição e, muitas vezes, uma atitude expectante. Assim, reveste-se de particular relevância a identificação da natureza e a evolução temporal dos sinais e sintomas associados, bem como assegurar a vigilância destes doentes. De referir que, se pertinente deverá ser realizado estudo analítico e/ou imagiológico complementar para excluir patologias mais graves.[3] Por último, no referente à doença do Soro, constata-se que é uma doença rara, mais frequente em adultos. Clinicamente caracteriza-se por febre, nefrite com albuminúria e hematúria, e hepatomegalia. A incidência desta patologia tem vindo a diminuir em consequência do menor uso de soro heterólogo de origem animal. Neste caso em particular, não havia registo da sua realização. A ausência de sinais clínicos de hipocomplementemia, vasculite, nefrite, linfadenopatia generalizada e proteinúria, torna o diagnóstico improvável.

A referenciação hospitalar permitiu o esclarecimento da patologia e explicar a benignidade do quadro clínico. Pelo facto da criança apresentar uma forma ligeira da DSL, com bom estado geral e sem significativa repercussão articular, não foi necessário o internamento hospitalar. Decidiu-se suspender o fármaco suspeito e instituir tratamento sintomático com anti-inflamatório não esteróide e anti-histamínico. Dependendo da gravidade da sintomatologia, pode eventualmente ser necessária a instituição de corticoterapia ou gamaglobulina endovenosa.[1-3]

Tipicamente, a febre resolve, o atingimento articular melhora, assim como deixam de surgir novas lesões num período expectável de 48 horas após a intervenção proposta.[3] A resolução completa dos sinais e sintomas ocorre num tempo estimado de 7-21 dias, sem deixar sequelas.[1]

Pelo descrito na literatura, se o doente ou cuidadores decidirem não prosseguir o estudo, o fármaco considerado responsável pelo aparecimento das manifestações deve ser evitado, devendo tal facto ficar registado no processo clínico do doente e essa informação deve ficar clara para os pais e, mais tarde, para o doente. Existe controvérsia sobre se apenas aquele antibiótico deve ser evitado, ou se todos os antibióticos dessa classe farmacológica (por exemplo betalactâmicos) devem ser evitados.[2,3] Alguns autores defendem que outros fármacos dessa classe podem ser usados e, habitualmente, são bem tolerados.[3]

Tendo em conta a história reportada, esta foi a terceira vez que a criança fez amoxicilina, num período de um mês e meio, com a ocorrência de manifestações cutâneas e atingimento articular no final do terceiro ciclo de antibioterapia (a completar 9 dias de amoxicilina), tendo já terminado as três tomas de azitromicina há cerca de 3 dias. Apesar do contacto repetido com este antibiótico, as manifestações clínicas ocorreram no final do terceiro tratamento, ou pelo menos foram clinicamente mais significativas após este terceiro contacto. Há registo de novas manifestações cutâneas 3 dias após a prova de provocação oral. De referir, que os antibióticos foram todos de laboratórios diferentes, colocando-se assim a hipótese de um dos excipientes da amoxicilina ter causado esta reação (embora seja uma reação muito rara), ou eventualmente, apenas os metabolitos da terceira molécula da amoxicilina.

A hipersensibilidade a fármacos é frequente na prática clínica de um Médico de Família, contudo o desfasamento temporal entre os sintomas e a duração da antibioterapia instituída poderá dificultar o diagnóstico desta patologia. Serve o presente caso para demonstrar que a hipersensibilidade a fármacos também ocorre em ida-

de pediátrica, que as manifestações clínicas podem ser pouco específicas e que um índice de suspeição elevado é fundamental. Assim, a rápida deteção e tratamento das reações cutâneas de hipersensibilidade a fármacos, além da identificação do agente causador, permite prevenir a progressão da reação, evitando exposições adicionais, e assegurar o uso adequado de medicamentos.[5] Para além disso, salienta-se o papel do Médico de Família como elemento fundamental na gestão dos vários episódios de doença, na tranquilização e informação dos pais, perante a ocorrência de uma provável manifestação de hipersensibilidade a fármacos, com necessidade de estudo e seguimento numa consulta hospitalar.

Uma vez que o antibiótico que é colocado como hipótese de ser o causador de hipersensibilidade é frequentemente usado no tratamento de várias patologias, surgiu a necessidade de estudo deste evento de hipersensibilidade em consulta hospitalar de imunoalergologia - alergia a fármacos, de modo a compreender o padrão alérgico da doente e, se efetivamente, foi este o fármaco causador das manifestações cutâneas e articulares.

Pelo facto de não existirem orientações consensuais para o estudo mais adequado deste tipo de reações, muitos médicos aconselham a evicção do fármaco/classe de fármacos. A única forma de confirmar ou excluir DSL é através de uma prova de provocação com o fármaco suspeito, mesmo com IgE específicas e testes cutâneos (por picada, intradérmicos e epicutâneos) negativos.[1] Estes últimos testes têm valor limitado, porque detetam reações diferentes das potencialmente envolvidas na DSL. No caso da prova de provocação ter sido negativa, a criança poderia voltar a usar a amoxicilina.[1]

Por último, salienta-se a necessidade de prosseguir a investigação sobre os mecanismos fisiopatológicos envolvidos na DSL, como deve ser feito o estudo dos casos suspeitos e sobre as orientações que devem ser prestadas aos familiares/cuidadores, e depois aos próprios doentes. Neste sentido, o papel do Médico de Família é preponderante na gestão da ansiedade da família e na evicção de novos episódios por contacto com o agente suspeito, particularmente se se confirmar DSL por prova de provocação positiva.

BIBLIOGRAFIA

1. Barreira P, Gomes E. Doença do soro-like associada à administração de fármacos em idade pediátrica, Rev Port Imunoalergologia 2013; 21 (4): 267-74.
2. Dodiuk-Gad RP, Laws PM, Shear NH. Epidemiology of severe drug hypersensitivity. Seminars in Cutaneous Medicine and Surgery. Volume 33, 2014 Mar.
3. Wener MH, Adkinson NF, Feldweg AM. Serum sickness and serum sickness-like reactions. In: UpToDate, Post, Ted (Ed), UpToDate, Waltham, MA, 2014.
4. Yerushalmi J, Zvulunov A, Havely S. Serum sickness -like reactions. Cutis 2002; 69:396-7.
5. Segal AR, Doherty KM, Leggott J, Zlotoff B. Cutaneous reactions to drugs in children. Pediatrics 2007 Oct;120(4):e1082-96.

CONFLITOS DE INTERESSES
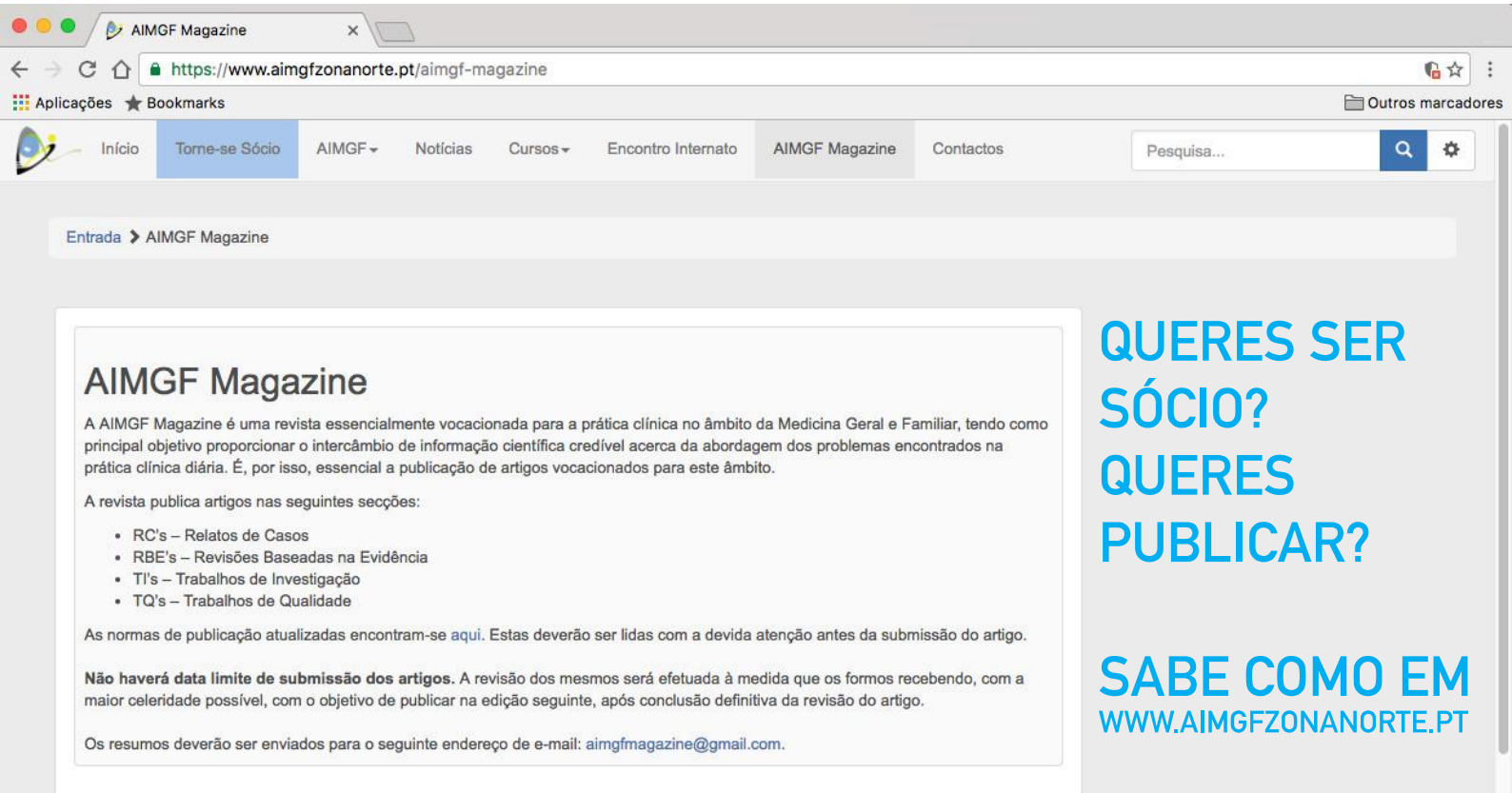
As autoras declaram não possuir conflitos de interesse.