Relato de caso

Síndrome do Coração Sensível – Quando a Angina de Peito se torna inorgânica

por Sílvia Castro Alves, Adriana Meneses
Médicas internas de formação específica de MGF na USF Nova Salus, ACeS Gaia

RESUMO

Introdução: A Angina de Peito pode representar uma desestabilização emocional designada de Síndrome do Coração Sensível, um mecanismo responsável pelo Síndrome X Cardíaco. Este caso clínico representa um exemplo desta condição e pretende alertar para a importância da abordagem biopsicossocial do utente, independentemente do seu motivo de consulta.

Descrição do caso: L.P.M.F., sexo feminino, caucasiana, 59 anos, natural e residente em Gaia. Entre março e julho de 2014 recorre diversas vezes à sua USF com queixas de desconforto torácico para médios e grandes esforços, com duração de 10-15 minutos e desaparecimento em repouso. Perante eletrocardiograma com prova de esforço positiva para isquemia do miocárdio, é encaminhada para consulta de Cardiologia no Centro Hospitalar de Vila Nova de Gaia/Espinho. Contudo, dado o desenvolvimento de clínica de Angina Instável, em julho é encaminhada ao Serviço de Urgência. Pela ausência de doença coronária aterosclerótica comprovada, teve alta medicada com atorvastatina 20mg. Em agosto recorre novamente à USF, por queixas ansiosas e depressivas, consequentes a alterações profundas no ambiente de trabalho, com 8 meses de evolução. Foi medicada com escitalopram 10mg, apresentando melhoria significativa da sintomatologia e desaparecimento das queixas de desconforto torácico. Em outubro, perante a ausência de novas manifestações clínicas e a suspeita de Síndrome X Cardíaco, teve alta da consulta de Cardiologia, medicada com bisoprolol 5 mg id.

Comentário: O Síndrome do Coração Sensível é mais frequente em utentes ansiosos e/ou deprimidos, sendo um exemplo da importância da integração da componente psíquica em qualquer manifestação clínica, por mais "orgânica" que esta aparente ser. Em MGF, a proximidade médico-utente, facilita a interpretação do utente enquanto ser biopsicossocial e a inclusão da componente emocional na prática clínica diária, atitude que pode significar uma intervenção e resolução precoce das queixas dos utentes, com ganhos consideráveis em termos de qualidade de vida.

Palavras-chave: Angina de Peito, arteriografia coronária normal

INTRODUÇÃO

A Angina de Peito resulta, frequentemente, da obstrução das artérias coronárias por deposição de placas de ateroma. Existem, contudo, situações em que este sintoma é provocado por alterações orgânicas não ateroscleróticas das artérias coronárias, ou mesmo situações em que não está presente qualquer alteração estrutural das mesmas, condição denominada por Angina de Peito com coronariografia normal.[1,2,3]

Esta última designação justifica cerca de 10 a 20% de todas as Anginas de Peito e, uma das etiologias subjacentes, é o Síndrome X Cardíaco, que reúne um vasto conjunto de mecanismos patogénicos, tais como o Síndrome do Coração Sensível.[1] Este caso clínico pretende ser um exemplo deste último mecanismo patogénico, alertando para a necessidade de, na prática clínica diária de um Médico de Família, existir uma avaliação sistemática do doente enquanto ser biopsicossocial.

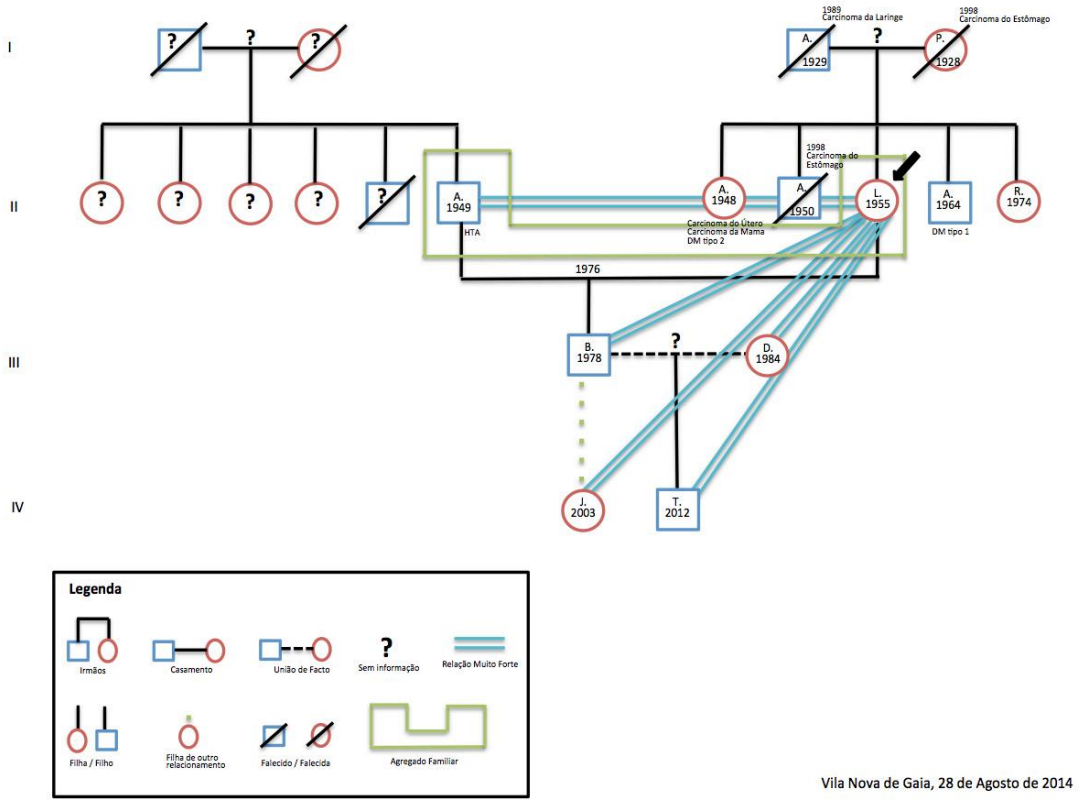

Figura 1. Genograma familiar e psicofigura de Mitchell
Legenda: DM – diabetes mellitus

DESCRIÇÃO DO CASO

1. Identificação e caracterização familiar

L.P.M.F., sexo feminino, raça caucasiana, com 59 anos de idade, natural e residente em Vila Nova de Gaia, casada, auxiliar de ação educativa com o quarto ano de escolaridade. Pertence a uma família nuclear, no estadio VII do ciclo de Duvall, classe III de Graffar (classe média) e com um APGAR familiar de 8 (família altamente funcional).
O agregado familiar é constituído pela utente e pelo seu marido de 65 anos de idade, hipertenso, reformado e com o qual refere ter uma excelente relação, assim como com a restante família.

É a terceira de cinco filhos, tendo um dos seus irmãos mais velhos falecido aos 48 anos de idade por neoplasia do estômago. A irmã mais velha dos cinco irmãos tem diabetes *mellitus* de tipo 2 e o irmão mais novo apresenta diabetes *mellitus* de tipo 1. Tem um filho de 36 anos, saudável, que vive em união de facto com a sua companheira de 30 anos, e dois netos, de 2 e 11 anos.
A psicofigura de Mitchell revela uma relação muito próxima com toda a sua família. No círculo de Thrower a utente colocou na parte exterior deste o "ambiente de trabalho", porque considera que a degradação progressiva do mesmo, desde o início de 2014, fez dele o único fator desestabilizador na sua vida, o que a deixou mais ansiosa e relutante em relação ao futuro, apesar de manter o gosto pela sua profissão. Na Figura 1 encontra-se a representação do genograma e da psicofigura de Mitchell e na Figura 2 o círculo de Thrower.

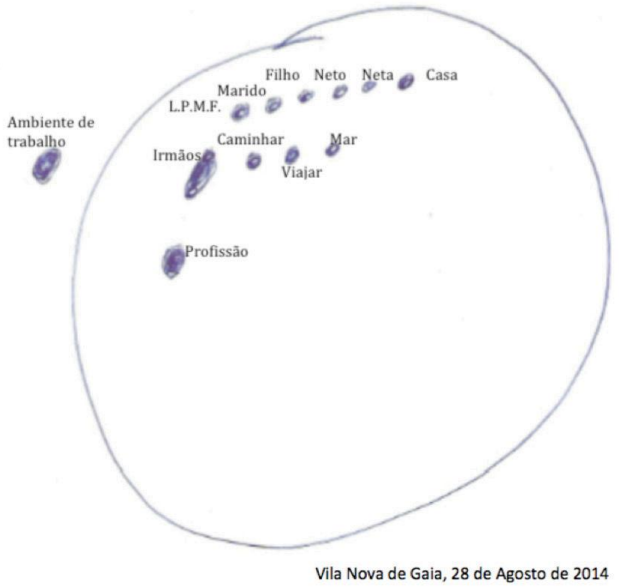

Figura 2. Círculo de Thrower

2. Antecedentes pessoais

2.1. Antecedentes pessoais patológicos (médicos e cirúrgicos), antecedentes ginecológicos/obstétricos e hábitos

Sem antecedentes pessoais patológicos e ginecológicos/obstétricos de relevo. Nega alergias medicamentosas ou outras, bem como hábitos tabágicos e alcoólicos. Sem medicação crónica. Plano nacional de vacinação e rastreios oncológicos atualizados.

2.2. Descrição dos acontecimentos

Consulta de março de 2014

A utente recorre a uma consulta de "doença aguda" na sua USF por queixas de desconforto torácico, para médios e grandes esforços, com cerca de 10-15 minutos de duração e com desaparecimento em repouso. Estes sintomas ter-se-ão iniciado em janeiro de 2014 mantendo-se estáveis desde então. Perante estas queixas e um exame físico sem alterações, foi requisitado um eletrocardiograma (ECG) com prova de esforço e agendada nova consulta para reavaliação.

Consulta de maio de 2014

A utente regressa à USF para uma consulta programada de Saúde de Adultos, com o objetivo de apresentar o resultado do estudo pedido. Perante a sua estabilidade sintomática e um ECG com prova de esforço sugestiva de isquemia do miocárdio, opta-se pela referenciação à consulta externa de Cardiologia do Centro Hospitalar de Vila Nova de Gaia/Espinho (CHVNG/E).

Consulta de junho de 2014

A utente dirige-se de novo à USF por agravamento da sintomatologia, com seis dias de evolução. Referia agora dois episódios, em dias consecutivos, de dor e aperto retroesternal, com irradiação para o pescoço e região dorsal, acompanhados de náuseas, tonturas, cefaleias e sudorese, ambos com uma duração de cerca de 10-15 minutos e com desaparecimento em repouso. Estas queixas tinham surgido durante uma caminhada em plano inclinado (subida de uma rampa) que outrora não despoletava qualquer queixa. Dois dias antes de recorrer a esta consulta, teve as mesmas queixas durante a realização de tarefas domésticas. Perante um exame físico sem qualquer alteração e dado o agravamento e aumento da frequência dos sintomas, foi decidido encaminhar a utente para o Serviço de Urgência (SU) do CHVNG/E, com o diagnóstico de Angina Instável, para ser observada por Cardiologia.

SU do CHVNG/E – junho de 2014

Numa primeira abordagem foi pedido estudo analítico (hemograma completo, glicemia, estudo da função renal, ionograma e proteína C reativa) com marcadores de necrose miocárdica, bem como ECG. Todos estes exames complementares de diagnóstico não apresentaram qualquer alteração. Foi ainda realizado um cateterismo cardíaco, que excluiu a presença de doença coronária. Foi decidido internar a utente na Unidade de Cuidados Intermédios de Cardiologia (UCIC), para manutenção de cuidados e vigi-

lância.

UCIC – junho de 2014

Um dia após o seu internamento nesta unidade, a utente foi submetida a um ecocardiograma transtorácico que não mostrou alterações relevantes. Dois dias após ter sido internada na UCIC e dada a ausência de critérios de doença coronária, a utente teve alta, tendo sido encaminhada para consulta externa de Cardiologia, medicada com atorvastatina 20mg. Foi ainda agendado um *holter* para a semana seguinte.

Consulta de agosto de 2014

A utente desloca-se à USF para uma consulta programada de Saúde de Adultos. Não voltou a manifestar clínica anginosa desde o seu internamento na UCIC. Nesta altura refere, pela primeira vez, noção de agravamento progressivo, com cerca de 8 meses de evolução, de sintomatologia ansiosa e depressiva. Considerava não ter capacidade de ir trabalhar e/ou de interagir com os seus pares, além de apresentar maior desinteresse pelo meio que a rodeava e pelas suas tarefas diárias. Sentia uma tensão constante e maiores dificuldades em adormecer e em manter um sono reparador. Relacionava o início deste quadro clínico com as profundas alterações decorridas no seu posto de trabalho, que a afetaram a nível físico (maior sobrecarga) e psíquico (degradação do ambiente entre colegas). Perante as suas queixas foi decidido adicionar escitalopram 10mg à atorvastatina 20mg e agendar nova consulta de vigilância dentro um mês.

Consulta de setembro de 2014

A utente tolerou bem a introdução da nova medicação. Encontrava-se bastante mais animada e com melhorias significativas do seu quadro ansioso e da sua higiene do sono. Foi agendada nova consulta para janeiro de 2015.

Consulta externa de Cardiologia – outubro de 2014

Cerca de quatro meses após o episódio de urgência, a utente encontrava-se bem, não tendo voltado a sentir qualquer desconforto torácico, nem qualquer outro tipo de sinal ou sintoma relevante. O *holter* não apresentava nenhuma alteração. Perante esta aparente estabilização do quadro clínico, a exclusão de praticamente toda a patologia orgânica passível de justificar o mesmo e na possibilidade de se estar perante um Síndrome X Cardíaco, a utente teve alta da consulta, mantendo a terapêutica com atorvastatina 20mg e escitalopram 10mg aos quais se associou bisoprolol 5mg id.

Consulta de janeiro de 2015

A utente mantinha-se muito bem, sem qualquer tipo de queixas. Associava a progressiva recuperação do seu quadro ansioso e depressivo à terapêutica antidepressiva instituída em agosto de 2014, mas também à melhoria progressiva e significativa das condições de trabalho decorrida desde então, após contratação de mais empregados, com consequente redução da carga horária e melhoria do ambiente de trabalho. Perante esta situação foi decidido manter a terapêutica de ambulatório prévia, bem como retomar as consultas periódicas de vigilância.

COMENTÁRIO

O Síndrome X Cardíaco é um diagnóstico de exclusão, estabelecido perante uma clínica típica de dor anginosa, na ausência de obstrução aterosclerótica das artérias coronárias e/ou na ausência de outras alterações orgânicas que possam cursar com obstrução coronária ou ainda com Angina de Peito com arteriografia coronária normal (Quadro I). Necessita também da evidência objetiva (em prova de esforço e/ou cintigrafia miocárdica com tálio, por exemplo) de isquemia do miocárdio.[1,4] Esta designação abrange inúmeros mecanismos patogénicos, isquémicos e não isquémicos (Quadro II), cujo diagnóstico detalhado raramente é estabelecido, dada a inespecificidade da terapêutica instituída nestas circunstâncias.[1]

É possível que os mecanismos patogénicos variem de pessoa para pessoa e que não se excluam mutuamente. Pelo contrário, estes podem interagir ou mesmo coexistir no mesmo indivíduo.[1,4] Por esta razão, seja qual for a causa subjacente, considera-se que, globalmente, o doente nestas condições, apresenta um Síndrome X Cardíaco. Este é mais frequente em mulheres na pré-menopausa ou menopausa.[1] Um dos vários mecanismos patogénicos passível de explicar o desenvolvimento deste síndrome é o aumento anormal da perceção à dor, com consequente "consciencialização" desta em resposta a vários estímulos, tais como o aumento da frequência, do ritmo ou da contractilidade cardíacas.[1] A esta condição é dado o nome de Síndrome do Coração Sensível que é mais frequente em doentes ansiosos e/ou deprimidos.[1]

Se se analisar em detalhe o círculo de Thrower da utente apresentada, bem como o registo da sua consulta na USF em agosto de 2014, verifica-se que a mesma se encontrava, há já alguns meses, numa situação laboral pouco favorável, que lhe condicionava sintomatologia ansiosa e depressiva, que justificou a introdução de terapêutica apropriada com escitalopram 10mg. Esta sintomatologia depressiva, por sua vez, poderia por si só induzir uma redução do limiar à dor. Além deste facto, verificou-se ainda que, na consulta de Cardiologia em outubro do mesmo ano, após a exclusão da quase totalidade das patologias orgânicas, foi considerado como plausível o diagnóstico de Síndrome X Cardíaco e introduzida terapêutica com betabloqueante. Nestas circunstâncias torna-se plausível pensar num possível Síndrome do Coração Sensível, como mecanismo patogénico responsável pelo Síndrome X Cardíaco, uma vez que este justificaria toda a clínica apresentada, numa utente que preenche as características típicas para o seu desenvolvimento (mulher na menopausa, ansiosa e/ou deprimida).

No Síndrome X Cardíaco, além dos betabloqueantes, podem-se utilizar outros fármacos, tais como os inibidores da enzima de conversão da angiotensina, os bloqueadores de canais de cálcio ou os nitratos sublinguais. Contudo, os resultados dos estudos relativos à sua eficácia são ainda inconsistentes.[1] O principal objetivo destes fármacos é

reduzir o número de episódios anginosos, com melhoria consequente da qualidade de vida.[1,4]

O papel do Médico de Família perante o diagnóstico de Síndrome X Cardíaco deve ser o de tranquilizar o utente, desdramatizando a situação. É sempre necessário esclarecer que, o excelente prognóstico deste síndrome[1,4] (sobrevivência de 96% aos sete anos) aliado à inespecificidade da terapêutica recomendada, justificam a não realização de uma investigação etiológica mais detalhada. Desta forma, evita-se uma das complicações mais frequentemente observadas nestes doentes: o aumento considerável da procura dos cuidados de saúde. Este aumento é consequente ao despoletar de novos episódios anginosos, na dependência de um maior estado de ansiedade inerente à inexistência de um diagnóstico etiológico específico, o que é interpretado pelo utente, como um sinal de patologia grave e/ou complicações latentes.[1]

Quadro I. Alterações orgânicas não ateroscleróticas das artérias coronárias e causas clássicas de Angina de Peito com arteriografia coronária normal

Alterações orgânicas não ateroscleróticas das artérias coronárias	Causas clássicas de Angina de Peito com arteriografia coronária normal
Anomalias congénitas: fístulas arteriovenosas entre a artéria descendente anterior e pulmonar, etc.	Valvulopatias aórticas
Coronarite ostial sifilítica	Espasmo coronário
Coronarite ostial pós-cirurgia cardíaca	Hipertrofia ventricular
Embolias coronárias	Pontes Miocárdicas
Distrofia do tecido elástico: doença de Marfan	Hipertensão arterial pulmonar primitiva
Arterites coronárias: doença de Kawasaki; doença de Takayasu; lúpus eritematoso disseminado, etc.	Miocardiopatia hipertrófica
Compressão coronária: tumores, aneurismas, etc.	Miocardiopatia dilatada
	Síndrome do prolapso da válvula mitral
	Arritmias
	Anemia acentuada
	Síndrome X Cardíaco

Fonte: Soares Costa JTS, Teresa JJB Soares A. Síndrome X Cardíaca. Rev Port Cardiol. 2006; 25(10): 933-942

Quadro II. Mecanismos patogénicos propostos para o Síndrome X Cardíaco

Isquemia do miocárdio Disfunção microvascular: - Hiperreatividade das artérias coronárias (espasmo microvascular) - Disfunção endotelial - Deficiência em estrogénios - Aumento do tónus simpático - Constrição pré-arteriolar - Libertação de péptidos endógenos (neuropéptido Y, endotelina – I) - Alterações estruturais dos microvasos coronários - Constrição coronária difusa, epicárdica e microvascular
Mecanismos não-isquémicos - Libertação anormal de potássio no interstício - Libertação de adenosina - Cardiomiopatia em fase precoce - Aumento da perceção à dor (Síndrome do Coração Sensível) - Resistência à insulina - Alteração metabólica do miocárdio

Fonte: Soares Costa JTS, Teresa JJB Soares A. Síndrome X Cardíaca. Rev Port Cardiol. 2006; 25(10): 933-942

BIBLIOGRAFIA

1. Soares Costa JTS, Teresa JJB Soares A. Síndrome X Cardíaca. Rev Port Cardiol. 2006; 25(10): 933-942.
2. Podrid PJ, Kaski JC, Saperia GM. Angina pectoris: Chest pain caused by myocardial ischemia. In: UpToDate (citado em 2014).
3. Meisel JL, Cottrell D, Aronson MD. Differential diagnosis of chest pain in adults. In: UpToDate (citado em 2013).
4. Chaudhary I, Kaski JC, Saperia GM. Cardiac syndrome X: Angina pectoris with normal coronary arteries. In: UpToDate (citado em 2014).

CONFLITOS DE INTERESSES

As autoras negam quaisquer conflitos de interesses.