Genitais externos masculinos – patologia comum em idade pediátrica

por Mariana Dias[1] e Ana Raquel Silva[2]
1. Interna de formação específica de Cirurgia Pediátrica no Centro Hospitalar São João
2. Assistente hospitalar de Cirurgia Pediátrica no Hospital de Braga

As malformações congénitas do pénis e a patologia peniana são essencialmente diagnosticadas durante o exame objetivo da criança. Sobretudo em crianças mais velhas, a observação da região genital deve sempre ser realizada tendo em conta a privacidade do doente.

A patologia mais frequente é a fimose (Figura 1), que se define como a impossibilidade de retração do prepúcio devido a um anel prepucial constritivo, o que impede a exposição completa da glande.

Figura 1 – Fimose
The Kelalis–King–Belman Textbook of Clinical Pediatric Urology, 5th edition

O esmegma é uma substância fisiológica, produzida pela mucosa do prepúcio e glande, constituída por células epiteliais descamativas e substâncias sebáceas, indolor, que não deve ser confundida com o exsudado purulento presente em infeções como balanites, neste caso associado a dor e sinais inflamatórios locais.

Fisiologicamente, no recém-nascido e lactente, existem aderências balanoprepuciais entre a pele da glande e a mucosa prepucial associadas a fimose. Durante o normal desenvolvimento da criança ocorre produção de esmegma e ereções espontâneas que irão promover o descolamento natural das aderências e alargamento do anel prepucial permitindo uma retração gradualmente maior do prepúcio até atingir a exposição completa da glande. Devem, portanto, evitar-se retrações prepuciais forçadas, dolorosas, que provoquem lesões de continuidade da pele, de modo a minimizar cicatrizações anómalas e aumento do risco de fimose cicatricial. No entanto, se durante o desenvolvimento o prepúcio se mantiver fisiologicamente ou secundariamente estenosado, deverá ser colocada indicação terapêutica. Pelo que foi dito anteriormente, compreende-se que a taxa de incidência de fimose diminui com o aumento da idade da criança (> 95% ao nascimento, > 50% ao 1 ano de idade, < 1% aos 18 anos de idade).

A fimose pode ser considerada com um anel prepucial estenótico primário, quando não são visíveis cicatrizes prepuciais, ou secundário/patológico devido a cicatrizações anómalas como a balanite xerótica obliterante. O tratamento só deve ser iniciado após os 4 anos, idade em que a criança poderá ser referenciada para a consulta de Cirurgia Pediátrica, exceto se houver história de infeções urinárias (ITU) e/ou malformações congénitas do sistema excretor, balanites de repetição ou retenção urinária, casos em que a referenciação deve ser precoce, já que a resolução da fimose diminui a colonização bacteriana da glande e prepúcio, e portanto a probabilidade de ITU ou balanites (Nível de evidência A, Sociedade Europeia de Urologia Pediátrica - ESPU).

A retração prepucial cuidadosa, não dolorosa, deve ser realizada desde o nascimento, como rotina pelos cuidadores e incentivada pelo médico assistente, de forma a garantir a higiene adequada.

A fimose primária pode ser tratada inicialmente com creme de corticóide tópico, prescrito pelo médico assistente, apresentando uma taxa de sucesso até 90%, apesar da percentagem de recidiva ser importante.

Adolescentes com exame físico normal podem referir dor e fimose apenas em ereção. Este diagnóstico de fimose em ereção deve condicionar igualmente a referenciação para cirurgia, já que a plastia do prepúcio está indicada nestes casos.

Outro diagnóstico comum no exame físico é o freio curto do pénis. Esta patologia provoca um encurvamento ventral do pénis, e pode causar dor quando se realiza a retração prepucial ou com a ereção. Não deve ser confundida com fimose ou com aderências balanoprepuciais já que, neste caso, o prepúcio é móvel conseguindo-se boa exposição da glande. O doente deve ser referenciado para tratamento cirúrgico – plastia de freio do pénis.

A parafimose (Figura 2) ocorre em doentes com fimose fisiológica, primária ou secundária e em qualquer idade. Trata-se de uma retração prepucial forçada além do sulco coronal, sem a recolocação do prepúcio novamente sobre a glande. Esse anel fimótico retraído

co retraído torna-se constritivo, funcionando como um garrote, provoca diminuição do retorno venoso e suprimento arterial para a glande com consequente edema, rubor, dor extrema e, in extremis, isquemia e necrose. A parafimose nunca deve ser erroneamente diagnosticada como fimose ou balanite já que o seu não reconhecimento compromete a viabilidade do pénis distal. Trata-se de uma emergência cirúrgica e deve ser tratada logo que diagnosticada. Está indicada a tentativa de redução manual imediata com auxilio de manitol a 20% ou glicose a 20% e se insucesso, o doente deverá ser submetido a uma incisão dorsal emergente ou circuncisão se exequível.

Figura 2 – Parafimose
The Kelalis–King–Belman Textbook of Clinical Pediatric Urology. 5th edition

Uma malformação congénita do pénis que deve ser prontamente identificada no exame físico é o hipospadias (Figuras 3 e 4).

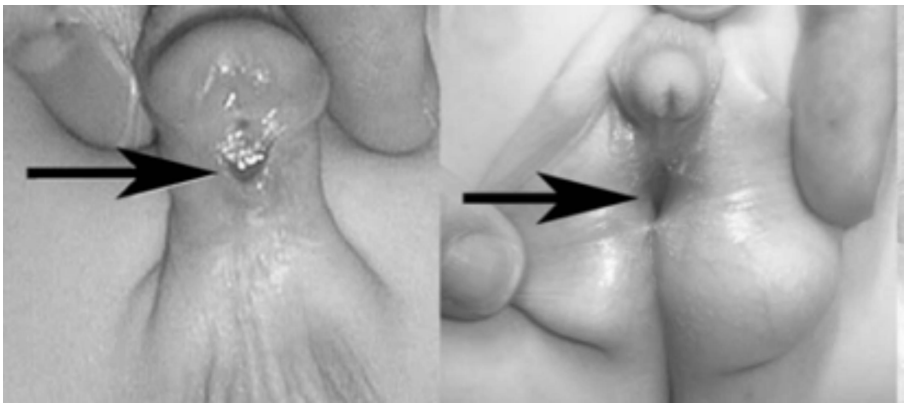

Figuras 3 e 4 – Hipospadias coronal e hipospadias Escrotal
The Kelalis–King–Belman Textbook of Clinical Pediatric Urology. 5th edition

Trata-se de uma malformação comum, podendo atingir 1 em cada 250 nascimentos. Durante o desenvolvimento embrionário ocorre uma hipoplasia na formação da porção ventral do pénis que condiciona sobretudo a posição mais proximal do meato urinário. Desde o nascimento são observáveis as alterações anatómicas características desta patologia. O recém-nascido apresenta o meato uretral em posição ventral anómala, desde a região perineal/escrotal até à glande proximal, sendo tão mais grave quanto mais longe do seu posicionamento normal. Associadamente tem um "capuchon" de prepúcio, tratando-se de um excesso de pele prepucial na face dorsal com total ausência de pele prepucial ventral, e por último, em maior ou menor grau, encurvamento peniano ventral. Existe apenas uma variante no espetro desta malformação que não é possível diagnosticar ao nascimento pela fimose fisiológica já descrita – megameato com prepúcio intacto. Dependendo do posicionamento do meato uretral e do grau de encurvamento peniano, as crianças com hipospadias não corrigido apresentam jacto urinário ventral, muitas vezes multidirecional ou em leque, encurvamento durante a ereção com consequente dificuldade ou impossibilidade de relação sexual e diminuição da fertilidade pelo mau posicionamento do meato. Existe uma associação entre hipospadias, criptorquidia e hidrocelo, sendo frequente a coexistência destas patologias em doentes com hipospadias. Deve ser realizada como rotina a inspeção rigorosa das bolsas escrotais para exclusão ou diagnóstico precoce de ambas as patologias. O tratamento do hipospadias é sempre cirúrgico, idealmente entre os 6 e os 24 meses, pelo que a referenciação deve ser efetuada nos primeiros meses de vida. Existem diversas técnicas para a reconstrução da uretra e do pénis ventral que atingem resultados estéticos e funcionais muito bons, permitindo ao doente uma vida sexual, fertilidade e resultado estético muito satisfatórios.

BIBLIOGRAFIA

1. European Association of Urology. European Association of Urology Guidelines 2014.
2. Wein AJ, Kavoussi LR, Novick AC, Partin AW, Peters CA. Campbell-Walsh Urology. 10th edition. Saunders Elsevier; 2011.
3. Grosfeld JL, O'Neill JA, Coran AG, Fonkalsrud EW, editors. Pediatric Surgery. 6th edition. Philadelphia: Mosby Elsevier; 2005.
4. Docimo SG, Canning DA, Khoury AE. The Kelalis-King-Belman textbook of Clinical Pediatric Urology. 5th edition. Informa healthcare; 2007.
5. Puri P, Hollwarth M, editors. Pediatric Surgery. Springer; 2006.