QUANDO A DISÚRIA PERSISTE...

WHEN DISURIA PERSISTS...

Autores:
Isabel Cunha Melo[1], Helena Milheiro[2], Mafalda Gonçalves[1], Mariana Fonseca[3]

RESUMO

Introdução: Os sintomas do trato urinário inferior (LUTS – *Lower Urinary Tract Symptoms*) apresentam uma elevada prevalência na população masculina, aumentando com a idade. O principal fator etiológico é a hiperplasia benigna da próstata, no entanto, as causas são múltiplas e podem ter origem prostática, vesical ou uretral. Com este relato de caso os autores pretendem salientar a importância da abordagem sistematizada destes sintomas, para uma intervenção atempada e adequada pelo médico de família.
Descrição do caso: Homem de 58 anos, serralheiro mecânico com antecedentes pessoais de hipertensão arterial essencial e dislipidemia. Em março de 2017, recorre à consulta por quadro de disúria e polaquiúria com cerca de três dias de evolução, tendo sido diagnosticada uma infeção do trato urinário e medicado com fosfomicina. Após uma semana, por persistência do quadro, realiza urocultura e novo ciclo de antibioterapia com uma quinolona. O utente refere melhoria da sintomatologia, contudo, os sintomas retornam após duas semanas, com aparecimento concomitante de noctúria, motivo pelo qual recorre à consulta aberta. Perante uma urocultura negativa e o quadro sintomatológico persistente foi realizada uma avaliação urológica complementar, tendo sido diagnosticada uma neoplasia vesical.
Comentário: A pertinência deste caso foca-se na complexa abordagem do quadro de LUTS no homem, alertando para o papel do médico de família em manter um alto nível de suspeição para a neoplasia da bexiga, mesmo não sendo uma das etiologias mais frequentes. Esta afirmação assume maior importância no caso do doente apresentar fatores de risco para esta entidade ou refratariedade terapêutica dos sintomas.

Palavras-chave: disúria; sintomas do trato urinário inferior; neoplasia da bexiga; infeção do trato urinário
Keywords: dysuria; lower urinary tract symptoms; bladder cancer; urinary tract infection

INTRODUÇÃO

Os sintomas do trato urinário inferior (LUTS – *Lower Urinary Tract Symptoms*) são um conjunto de sintomas frequente no homem, com prevalência crescente com o envelhecimento, podendo ser classificados como sintomas de armazenamento ou de esvaziamento.[1] Estima-se que a sua prevalência seja superior a 30% nos homens com mais de 65 anos.[2]

Embora na maior parte dos casos estejam associados ao diagnóstico de hiperplasia benigna da próstata (HBP), é importante a exclusão de outras patologias de origem prostática, vesical e uretral.[1]

O carcinoma da bexiga é um dos tumores malignos mais incidentes, sendo cerca de três vezes mais frequente no homem.[3] No Norte de Portugal, em 2011, foi o sexto tumor maligno mais frequente no homem.[4]

O tabaco é o principal fator de risco, sendo responsável por cerca de 50% dos casos. A exposição ocupacional (aminas aromáticas e benzenos) é também um fator de risco importante, responsável por 10% dos casos. O risco acresce com a idade (> 35 anos) e com a existência de história familiar.[3]

A hematúria, principalmente a macroscópica, é a principal manifestação da neoplasia vesical. No entanto, outros sintomas podem estar presentes ao diagnóstico, nomeadamente os LUTS. Dentro destes, os LUTS de armazenamento podem indiciar um alto nível de suspeita para o carcinoma *in situ*.[3]

Assim, se é certo que a abordagem inicial do doente com LUTS, nomeadamente disúria e noctúria, pode ser simples, é também claro que estes podem ser a manifestação inicial de patologias mais complexas e com pior prognóstico. Pretende-se por isso, com este relato de caso, salientar a importância da abordagem sistematizada destes sintomas, para que o médico de família possa intervir adequada e atempadamente em todas as situações.

DESCRIÇÃO DO CASO

Identificação

C. S. S., 58 anos, género masculino, natural e residente em Espinho, completou o sexto ano de escolaridade, trabalhando desde que iniciou a sua atividade

1. Médica Interna de Formação Específica em Medicina Geral e Familiar, USF Anta, ACES Espinho/Gaia
2. Assistente Graduada em Medicina Geral e Familiar, USF Anta, ACES Espinho/Gaia
3. Assistente em Medicina Geral e Familiar, USF Além D'ouro, ACES Espinho/Gaia

profissional, como serralheiro mecânico. Pertence a uma família nuclear na fase VII do ciclo de vida familiar de *Duvall* (vive com a esposa e tem uma filha de 26 anos). Segundo a classificação socioeconómica de *Graffar* pertence à classe III – média (17 pontos).

O genograma e a psicofigura de *Mitchel* encontram-se representados na figura 1.

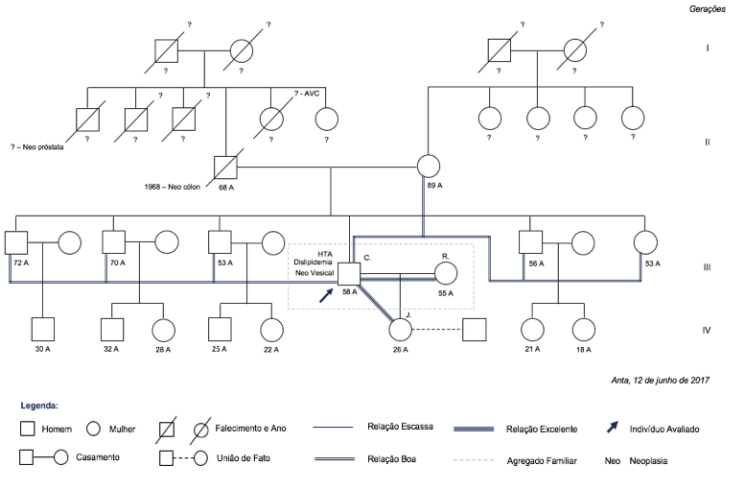

Figura 1. Genograma e psicofigura de *Mitchel* de C.S.S.

História Médica Pregressa

Apresenta como antecedentes pessoais hipertensão arterial essencial controlada e dislipidemia, ambos desde 2010. Está medicado diariamente com lisinopril 20 mg e atorvastatina 20 mg.

Nega hábitos tabágicos, alcoólicos ou abuso de substâncias.

Desconhece antecedentes familiares importantes à exceção de pai com carcinoma colo-retal e tio paterno com carcinoma da próstata.

História da Doença Atual

13 de março de 2017 – Serviço Atendimento Prolongado (SAP)

Recorre a este serviço por quadro de disúria e polaquiúria com cerca de três dias de evolução. Negava febre, náuseas, vómitos, dor lombar ou corrimento uretral. À observação encontrava-se apirético, corado e hidratado, sem alterações na palpação abdominal e com *Murphy* renal negativo bilateralmente. O quadro clínico foi considerado como uma infeção trato urinário (ITU) e o utente foi medicado com fosfomicina 3000 mg (toma única).

20 de março de 2017 – SAP

Apresenta-se novamente no SAP por manutenção dos sintomas. Não apresentava novas queixas ou alterações ao exame objetivo. Fez exame tira-teste urinária que revelou leucocitúria, sem hematúria. Foi pedida urocultura e medicado com ciprofloxacina 500 mg, de 12/12 horas, durante oito dias.

10 de abril de 2017 – Consulta Aberta

Recorre a consulta aberta na sua Unidade de Saúde Familiar (USF) por persistência dos sintomas de disúria e polaquiúria. Refere alívio parcial com o último ciclo de antibioterapia durante uma semana com posterior agravamento do quadro e aparecimento de noctúria. A urocultura pedida revelou-se amicrobiana. Mantinha-se sem alterações ao exame objetivo. Realizou tira-teste urinária que se revelou normal.

Foi aplicado o questionário IPSS (*Internacional Prostatic Symptoms Scores*) com uma pontuação de nove (sintomas moderados) e com um valor de quatro (insatisfeito) na avaliação da qualidade de vida (QoL).

Perante o quadro procedeu-se à requisição de ecografia vesical e prostática supra-púbica e antigénio específico da próstata (PSA) total, tendo sido medicado com cloreto de tróspio 20 mg para alívio sintomático.

17 de abril de 2017 – Consulta Aberta

Retorna à consulta aberta com resultado ecográfico vesical que revela espessamento parietal focal de 38 mm por 15 mm de espessura. A ecografia prostática apresentava-se dentro da normalidade bem como o valor do PSA total. Perante a ecografia vesical suspeita, o utente optou por realizar cistoscopia num hospital privado, que revelou neoformação séssil com cerca de 4 centímetros na parede anterior da bexiga, compatível com neoplasia vesical.

Por esta razão, foi referenciado com carácter urgente para a consulta de Urologia do hospital de referência

Abril/maio de 2017 – Em consulta hospitalar (Serviço de Urologia)

O utente foi submetido a resseção transuretral do tumor vesical (RTU-TV) com diagnóstico histológico de carcinoma de células renais de alto grau de padrão infiltrativo, com invasão extensa da camada muscular. Realizou tomografia computorizada que revelou lesão residual com sinais de extensão transmural, sem evidência de metastização à distância. Atualmente aguarda cistoprostatectomia radical, ponderando-se a necessidade de quimioterapia neoadjuvante.

O cronograma do caso encontra-se representado na figura 2.

COMENTÁRIO

Este caso retrata um quadro de neoplasia vesical tendo como apresentação a persistência de LUTS, nomeadamente de armazenamento. Tal como ficou evidente neste caso, a abordagem inicial ao doente com disúria com um curto tempo de evolução, sem sintomas sistémicos, deve passar pela tira-teste urinária e urocultura, assumindo-se o diagnóstico de ITU e iniciando antibioterapia empírica.[5]

No entanto, a refratariedade ao tratamento deve

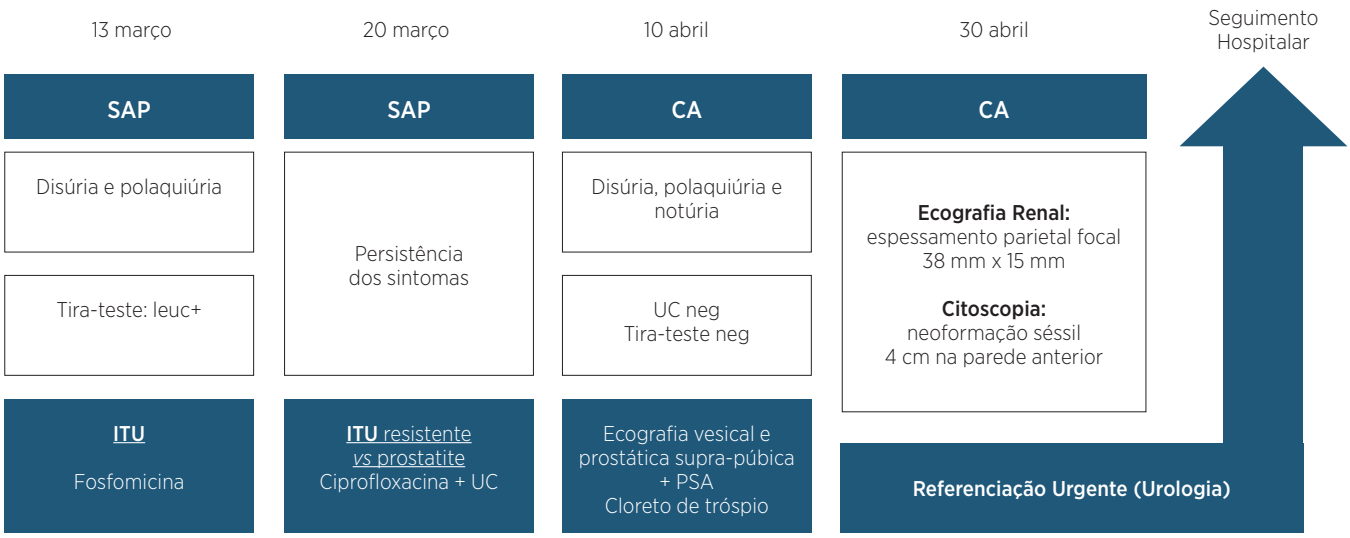

Figura 2. Cronograma.

Legenda: CA – Consulta Aberta; ITU – infeção trato urinário; leuc – leucócitos; PSA – antigénio específico da próstata; neg - negativa; SAP – Serviço Atendimento Prolongado; UC – urocultura.

levantar a suspeita de outro quadro etiológico, levando a uma avaliação clínica mais completa. Na anamnese devem ser explorados antecedentes familiares, exposição a fatores de risco (exposição ocupacional) e hábitos tabágicos e alcoólicos. Devem também ser aplicados os questionários IPSS e avaliação da QoL. A avaliação complementar deve incluir ecografia vesical por via suprapúbica e prostática, bem como o doseamento plasmático de PSA total.[1]

Neste caso, o facto de o doente não apresentar nenhum fator de risco adicional à sua idade (> 35 anos) e o diagnóstico de neoplasia vesical ser habitualmente uma causa de exclusão, contribuíram para a baixa suspeição desse diagnóstico. Contudo, a valorização das queixas do doente foram a chave para a correta orientação diagnóstica.

Deste modo, a pertinência deste caso foca-se na complexa abordagem do quadro de LUTS no homem, alertando para o papel do médico de família em manter um alto nível de suspeição para a neoplasia da bexiga, mesmo não sendo uma das etiologias mais frequentes. Esta afirmação torna-se ainda mais robusta no caso do utente apresentar fatores de risco para esta entidade ou refratariedade terapêutica dos sintomas.

O médico de família deve assim cravar a sua abordagem com diligência e tenacidade, principalmente quando as situações permanecem incompreendidas.

REFERÊNCIAS BIBLIOGRÁFICAS:

1. Gravas, S. Gravas S, Cornu JN, Gacci M, Gratzke C, Herrmann T, Mamoulakis C, et al. EAU Guidelines on treatment of non-neurogenic male LUTS [Internet]. European Association of Urology. 2017. [consultado em 2 de outubro de 2017] Disponível em: https://uroweb.org/guideline/treatment-of-non-neurogenic-male-luts/
2. Oelke, M. Alivizato G, Emberton M, Gravas S, Madersbacher S, Michel M, et al. Pocket Guidelines: Orientações sobre hiperplasia benigna da próstata. European Association of Urology. 2009. [consultado em 2 de outubro de 2017] Disponível em: http://www.apurologia.pt/guidelines/Hiperp-Benig-Prost.pdf
3. Babjuk, M.; Burger, M, Compérat E, Gontero P, Mostatid AH, Palou J, et al. EAU Guidelines on non-muscle-invasive bladder cancer [Internet]. European Association of Urology. 2017. [consultado em 2 de outubro de 2017] Disponível em: https://uroweb.org/guideline/non-muscle-invasive-bladder-cancer/
4. RORENO. Registo Oncológico Regional do Norte 2011. Instituto Português de Oncologia do Porto. Porto, 2017. [consultado em 2 de outubro de 2017] Disponível em: http://www.roreno.com.pt/images/stories/pdfs/roreno_2011.pdf
5. Direção-Geral da Saúde. Terapêutica das infeções do aparelho urinário (comunidade): norma da DGS nº 015/2011, de 30/08/2011.

CONFLITOS DE INTERESSE:
Os autores declaram não ter conflitos de interesse.

CORRESPONDÊNCIA:
Isabel João Cunha Melo
isabel.joao.melo@gmail.com

RECEBIDO: 3 de novembro de 2018 | ACEITE: 6 de março de 2019