DOENÇA DE MONDOR: UM RELATO DE CASO

MONDOR'S DISEASE: A CLINICAL CASE

Autores:
Joana Barroco[1], Cátia Arantes[1], Magna Vales[1], Nelma Gomes[1]

RESUMO

Introdução: A doença de Mondor é uma entidade rara, benigna e autolimitada. O diagnóstico é clínico e carateriza-se pela oclusão de uma veia superficial, documentada em ecografia. Uma das principais etiologias da doença de Mondor é o trauma recorrente do mesmo local anatómico, no entanto, pode ocorrer de forma subjacente a uma patologia autoimune. Na maioria dos casos o tratamento é apenas sintomático, com aplicação de calor local, repouso e analgésicos/anti-inflamatórios.
Descrição do caso: Este caso clínico refere-se a um indivíduo do género masculino, de 41 anos, que recorreu à consulta aberta por apresentar um "cordão" na região inframamária direita, doloroso. O doente associava este sinal a trauma recorrente nesse local. Fez ecografia que revelou "trombose de uma pequena veia superficial toracoepigástrica, compatível com doença de Mondor". Foi pedido estudo analítico com despiste de patologia autoimune, tendo este revelado um anticoagulante lúpico positivo. Foi colocada a hipótese de doença de Mondor, associada a uma síndrome antifosfolípidica. O doente foi encaminhado para consulta de Reumatologia. Foi repetido o estudo analítico, cujo resultado foi negativo, não se confirmando o diagnóstico da síndrome antifosfolipídica, tendo o doente tido alta da consulta de Reumatologia.
Comentário: Apesar de rara, esta patologia pode ser a manifestação clínica de outras situações mais graves que devem ser detetadas e tratadas atempadamente. No caso descrito, o doente apresentou vários fatores possíveis de serem a etiologia da doença de Mondor, no entanto, após ter sido estudado, concluiu-se que a mais provável terá sido o trauma recorrente do local anatómico. No entanto, foi importante a observação na consulta de Reumatologia, pela raridade da doença e para alertar o médico de família a possíveis situações semelhantes neste ou noutro utente.

Palavras-chave: síndrome antifosfolipídica; trombose venosa; anticorpos antifosfolipídicos

ABSTRACT

Introduction: Mondor's disease is a rare, benign, and self-limiting entity. Its diagnostic is clinical and is characterized by the occlusion of a superficial vein, documented in an echography. One of the main etiologies of Mondor's disease is the recurrent trauma of the same anatomical site, however, it can occur as the result of an underlying autoimmune disease. In most cases, the treatment is only symptomatic, with application of local heat, rest and analgesics/anti-inflammatory drugs.
Case description: This paper presents the clinical case of a man who had a painful "cord" in the right inframammary region. He associated this complaint with recurrent trauma to that location. He had an ultrasound that revealed "thrombosis of a small superficial thoracoepigastric vein, compatible with Mondor's disease". An analytical study was performed with screening for autoimmune diseases, revealing a positive lupus anticoagulant. The hypothesis of Mondor's disease associated with an antiphospholipid syndrome was considered. The patient was referred to a Rheumatology consultation. The analytical study was repeated, and came back negative, ruling out antiphospholipid syndrome, and the patient was discharged from the Rheumatology consultation.
Commentary: Although rare, this disease may be the clinical manifestation of other more serious conditions that must be detected and treated in a timely fashion. In the case described, the patient presented several factors that could be the etiology of Mondor's disease; however, after being studied, it was concluded that the most likely one was recurrent trauma of the anatomical site. However, observation in Rheumatology consultation was important, due to the rarity of the disease and to alert the family doctor to similar situations in this or another patient.

Keywords: antiphospholipid syndrome; venous thrombosis; antiphospholipid antibodies

---

1. Médica Interna de Formação Específica de Medicina Geral e Familiar - Unidade de Saúde Familiar Viver Mais, ACeS Grande Porto III – Maia/Valongo

INTRODUÇÃO

A doença de Mondor é uma entidade rara e carateriza-se por uma manifestação clínica particular: a palpação de uma tumefação tipo "cordão" subcutânea. Este sinal corresponde à oclusão de uma veia subcutânea. Habitualmente esta manifestação ocorre longitudinalmente na região anterolateral da parede toracoabdominal, devido à sua ampla rede de veias superficiais, ocorrendo maioritariamente nas veias superficiais mamárias ou suas tributárias.[1,2]

Uma das principais etiologias da doença de Mondor é o trauma recorrente do mesmo local anatómico, existindo, porém, outras causas que poderão estar associadas a esta patologia, como as doenças autoimunes.[2]

O caso clínico descrito permitirá revisitar as manifestações clínicas, a etiologia e a orientação médica e terapêutica mais adequadas desta doença.

DESCRIÇÃO DO CASO

Utente de 41 anos do género masculino. Recorreu à consulta aberta em agosto de 2020, por apresentar uma tumefação tipo "cordão" na região inframamária direita, com dor local à palpação e três dias de evolução. Negou outras queixas e negou episódios semelhantes no passado. Referiu que utilizava diariamente um cartão de identificação na região afetada e que, por várias vezes, se debruçava sobre o mesmo, com repetido trauma local. O utente negou antecedentes pessoais de relevo, antecedentes familiares de patologia da mama ou de transtornos da coagulação. Negou toma de medicação habitual ou alergias medicamentosas conhecidas. Ao exame objetivo era palpável uma tumefação tipo "cordão" na região inframamária direita, como representado na figura 1. Não eram visíveis sinais inflamatórios na região circundante e esta era indolor à digitopressão. Não tinha outras alterações de relevo ao exame objetivo. Foi colocada a hipótese diagnóstica de trombose superficial da veia inframamária direita e pedida ecografia de partes moles dessa região. Foi prescrita terapêutica com anti-inflamatório, nomeadamente, ibuprofeno 600 mg de 12 em 12 horas durante três dias.

Em consulta de seguimento, ainda em agosto de 2020, foi analisado o resultado da ecografia de partes moles trazida pelo utente, cujo resultado foi a descrição de uma tumefação palpável na vertente lateral do tórax à direita, visualizando-se trombose de uma pequena veia superficial toracoepigástrica, compatível com doença de Mondor.

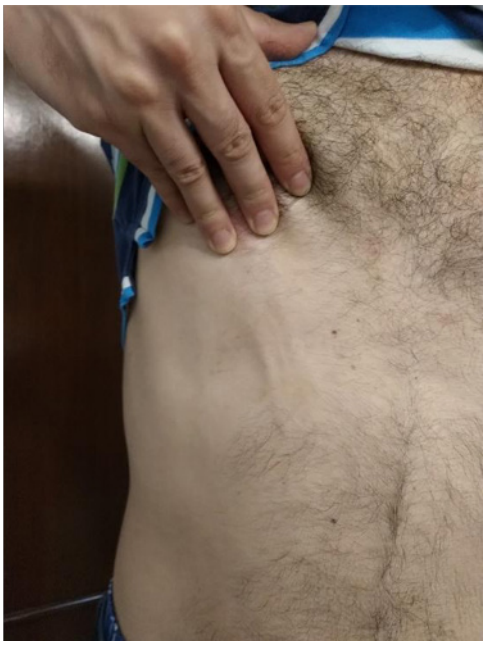

Figura 1. Fotografia da lesão.

No relatório era ainda referido que a tromboflebite das veias anterolaterais toracoabdominais é habitualmente idiopática, benigna e autolimitada, mas que podem existir casos de associação a uma síndrome para-neoplásica. De referir que nesta consulta o utente já não padecia de nenhuma queixa, estando o quadro resolvido.

Assim, foi confirmado o diagnóstico de doença de Mondor, com a suspeita de que a provável etiologia deste caso fosse o trauma repetido infligido pelo cartão de identificação; contudo, foram pedidos exames complementares, para despiste de causas imunes, marcadores tumorais, e, ainda, ecografia mamária.

O seguimento do doente foi atrasado durante cerca de seis meses, por este faltar recorrentemente às consultas marcadas. Após este período, o utente trouxe os resultados da ecografia mamária e do estudo analítico, que tinha efetuado em setembro de 2020. A ecografia não demonstrou quaisquer alterações. O estudo analítico revelou apenas um anticoagulante lúpico positivo, tendo os restantes marcadores de autoimunidade um resultado negativo, bem como os marcadores tumorais. O anticoagulante lúpico foi repetido no imediato, tendo em conta que já tinha decorrido o período de 12 semanas (período mínimo indicado para confirmação do resultado) e foi de novo confirmada a sua positividade.

Deste modo, o doente foi encaminhado para uma consulta hospitalar de Reumatologia por suspeita de doença de Mondor associada a uma síndrome antifosfolípidica, para estudo e avaliação da necessidade de medidas terapêuticas de caráter preventivo. A consulta de Reumatologia ocorreu em maio de

2021, altura em que foi repetido o estudo analítico, tendo tido todos os marcadores de autoimunidade negativos, bem como descartada a hipótese de síndrome antifosfolípidica. Assim, teve alta da consulta de Reumatologia, com diagnóstico de doença de Mondor associada ao trauma local repetido. O doente não voltou a ter queixas do mesmo foro.

COMENTÁRIO

Mondor descreveu a trombose de veias superficiais da região toracoepigástrica em 1939. A incidência desta patologia é de cerca de 1,39%, no entanto este valor é baseado num único estudo com 1296 doentes.[3] Assim, acredita-se que a incidência é de facto superior e está subdiagnosticada devido à baixa morbilidade e à resolução espontânea dos sintomas, levando a que muitos doentes não procurem cuidados de saúde.[1,3]

Esta patologia afeta maioritariamente mulheres na terceira década de vida. Surge, na maioria dos casos, na região anterolateral da parede toracoabdominal, ocorrendo maioritariamente nas veias superficiais mamárias ou suas tributárias. Pode, no entanto, atingir outras regiões como o pénis, membros superiores ou região inguinal.[1,2]

O diagnóstico de doença de Mondor é clínico, contudo a realização de ecografia doppler pode ajudar na sua confirmação. É uma doença rara e autolimitada, sendo que na maioria dos casos apenas é necessário tratamento sintomático como aplicação de calor local, repouso e analgésicos/anti-inflamatórios.[1]

Aproximadamente 50 a 60% dos casos de doença de Mondor são de causa idiopática, sendo o trauma (traumatismos de repetição, realização de biópsias ou cirurgias) a segunda principal causa. Contudo, outras doenças podem estar associadas nomeadamente neoplasias, distúrbios da coagulação e patologias autoimunes.[2,4]

Podendo esta ser a primeira manifestação de outras doenças com maior gravidade, torna-se importante obter uma boa história clínica e realizar um exame físico completo e minucioso e pedir exames complementares de diagnóstico adequados à suspeita clínica.[2]

No caso apresentado, inicialmente, foi considerado que a etiologia seria de causa traumática, contudo o estudo analítico requisitado apresentou a presença do anticoagulante lúpico positivo, o que nos orientou para uma suspeita de uma síndrome antifosfolípidica.

A síndrome antifosfolípidica é uma alteração imunológica, caraterizado por um estado de hipercoagulabilidade, que pode conduzir a eventos trombóticos, mais ou menos graves, como trombose de veias profundas, embolia pulmonar, tromboses arteriais ou complicações obstétricas. Segundo os consensos internacionais, a trombose das veias superficiais pode também surgir associada a esta síndrome, não sendo, no entanto, critério de síndrome antifosfolipídica. Podem, então, ser detetados no sangue a presença de anticorpos antifosfolipídicos (anticorpos anti-cardiolipina, anticorpo anti-ß2 glicoproteína I ou anticoagulante lúpico).[5]

A terapêutica associada à síndrome anticorpo antifosfolipídico é normalmente efetuada com a utilização de anticoagulantes ou antiagregantes plaquetário, principalmente em doentes com patologia grave. Relativamente à prevenção de eventos trombóticos, esta deve ser feita de acordo com a gravidade da patologia e também recorrendo a estes últimos fármacos.[5]

A positividade do anticoagulante lúpico, neste caso, acabou por não confirmar a síndrome, uma vez que este parâmetro acabou por negativar. Este facto pode ser explicado pela positividade transitória que ocorre na fase aguda de um evento trombótico. No entanto, foi importante o estudo a nível de especialidade hospitalar, de modo a descartar uma patologia mais grave, bem como para alertar o clínico de Medicina Geral e Familiar para um possível novo episódio semelhante neste utente ou noutro, com queixas semelhantes.

REFERÊNCIAS BIBLIOGRÁFICAS:
1- Amano M, Shimizu T. Mondor's Disease: A Review of the Literature. Intern Med. 2018;57:2607-12.
2. Belleflamme M, Penaloza A, Thoma M, Hainaut P, Thys F. Mondor disease: a case report in ED. Am J Emerg Med. 2012;30:1-3.
3. Walsh JC, Poimboeuf S, Garvin DS. A common presentation to an uncommon disease. Penile Mondor's disease: a case report and literature review. Int Med Case Rep J. 2014;31:155-7.
4. Pugh CM, Dewitty RL. Mondor's disease. J Natl Med Assoc. 1996;88:359-63.
5. Cervera R. Antiphospholipid syndrome. Thromb Res. 2017;151:43-7.

CONFLITOS DE INTERESSE:
Os autores declaram não haver conflito de interesses.

CORRESPONDÊNCIA:
Joana Maria Lopes Barroco
joanabarroco@gmail.com

RECEBIDO: 25 de novembro de 2021 | ACEITE: 19 de fevereiro de 2022