# Relato de caso
# Por detrás dos vómitos

por Lia Gonçalves Beleza[1], Susana Catarino[2], Fátima Menezes[3], Sónia Aires[4]

1. Interna de formação específica de Medicina Geral e Familiar, USF Vale do Vouga, ACeS Entre o Douro e Vouga II - Aveiro Norte
2. Assistente de Medicina Geral e Familiar, USF Vale do Vouga, ACeS Entre o Douro e Vouga II - Aveiro Norte
3. Assistente hospitalar graduada de Pediatria, Serviço de Pediatria/Neonatologia do Centro Hospital Entre Douro e Vouga
4. Assistente de Pediatria, Serviço de Pediatria/Neonatologia do Centro Hospitalar Entre Douro e Vouga

## RESUMO

**Introdução:** A síntese de glucocorticóides, mineralocorticóides e androgénios a partir do colesterol é um processo metabolicamente complexo, que ocorre no córtex da suprarrenal. Requer apoenzimas, algumas com mais do que uma função. A hiperplasia congénita da suprarrenal é uma doença autossómica recessiva, causada por deficiência em qualquer uma das enzimas necessárias para a síntese do cortisol. A maioria dos casos resulta de um défice da 21-hidroxilase. Reconhecem-se duas formas de apresentação clínica: forma clássica virilizante, com ou sem perda de sal, e a forma não clássica.

**Descrição do caso:** Género masculino, 24 meses de idade. Com 1 mês e 12 dias de vida recorreu à consulta aberta da sua unidade de saúde familiar por quadro de vómitos em jato de conteúdo alimentar (1-2 vómitos por dia), choro frequente, recusa alimentar e irritabilidade, com 4 dias de evolução. Ao exame objetivo apresentava: perda ponderal de 10 gramas em 9 dias e fontanela anterior deprimida. Foi referenciado para o serviço de urgência de pediatria do hospital de referência onde ficou internado por quadro de desidratação com hiponatrémia grave e hipercaliémia. Teve alta com diagnóstico de hiperplasia suprarrenal congénita – forma clássica e medicado com hidrocortisona, fludrocortisona e suplemento de cloreto de sódio. Atualmente mantém vigilância em cuidados de saúde primários e hospitalares.

**Comentário:** Os quadros de apresentação da hiperplasia suprarrenal congénita forma clássica perdedora de sal frequentemente fazem diagnóstico diferencial com estenose hipertrófica do piloro. Em Portugal o rastreio universal desta doença não está implementado. A realização de diagnóstico pré-natal está indicada nas famílias com crianças previamente afetadas. Este caso permitiu relembrar as apresentações possíveis destes distúrbios e mostrar que os profissionais de saúde além do acompanhamento da criança deverão empatizar e capacitar os pais para esta doença.

**Palavras-chave:** Vómitos; Hiperplasia suprarrenal congénita

## INTRODUÇÃO

A atividade do córtex da suprarrenal ocorre primariamente pela estimulação da hipófise, pela Hormona Libertadora de Corticotropina (CRH), segregada pelo hipotálamo. A hipófise segrega a Hormona Adrenocorticotrófica (ACTH) que vai atuar no córtex das suprarrenais e estimular a esteroidogénese. A regulação do eixo hipotálamo-hipófise-supra-renais ocorre por um mecanismo de retrocontrolo negativo.[1]

A síntese de glucocorticóides, mineralocorticóides e androgénios a partir do colesterol é um processo metabolicamente complexo que ocorre no córtex da suprarrenal e requer apoenzimas, algumas com mais do que uma função. A Hiperplasia Suprarrenal Congénita (HSC) é uma doença autossómica recessiva, causada por deficiência em qualquer uma das enzimas necessárias para a síntese do cortisol.[1-3] A forma mais frequente resulta do défice da enzima 21-hidroxilase e é responsável por mais de 90% dos casos.[1, 2, 4] As manifestações clínicas serão o resultado da deficiência dos produtos finais e da acumulação dos respetivos precursores, como a ACTH e a CRH, e pela diminuição do efeito de retrocontrolo negativo (figura 1).

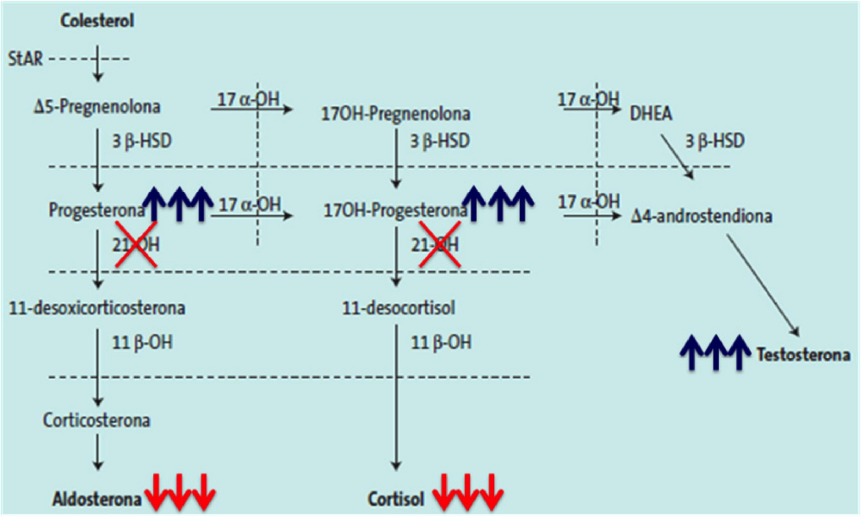


Figura 1. **Representação da esteroidogénese com evidência das alterações decorrentes da anomalia da enzima 21-hidroxilase na biossíntese do cortisol**

Os genes codificadores desta enzima situam-se no braço curto do cromossoma 6. A grande variedade de mutações possíveis condiciona diferentes níveis de produção da enzima e, consequentemente, um vasto leque de gravidade na apresentação clínica.[2, 3] Reconhecem-se duas

formas de apresentação clínica: forma clássica virilizante, a mais grave, com uma incidência na população caucasiana de cerca de 1:15 000 nados vivos, e a forma não clássica, com uma prevalência de 0,2%.[1] A primeira tem apresentação na fase neonatal e cursa com ambiguidade sexual no recém-nascido do género feminino – a produção excessiva de androgénios condiciona graus variáveis de virilização in útero, desde simples clitoromegália a genitais externos fenotipicamente masculinos. Os recém-nascidos do género masculino habitualmente não têm genitais externos afetados, podendo contudo, visualizar-se uma hiperpigmentação escrotal ou aumento da dimensão do pénis.[1, 2, 4] A forma clássica de HSC pode ser subdividida em dois tipos: com (75%) ou sem perda de sal (25%), se tem ausência completa da atividade enzimática, deficiência de cortisol e aldosterona ou défice enzimático parcial, respetivamente. Nos casos de forma clássica com perda de sal há uma produção inadequada de aldosterona que altera o equilíbrio hidroeletrolítico do organismo, manifestando-se habitualmente por uma crise perdedora de sal consequente à produção diminuída de cortisol e aldosterona. Este episódio ocorre habitualmente entre a primeira e a terceira semana de vida e carateriza-se pelos sinais e sintomas listados no quadro I. A forma não clássica não é detetável no período neonatal e apresenta uma clínica frustre.[1-3] O diagnóstico da HSC é suportado por doseamentos hormonais.

Relativamente à HSC forma clássica perdedora de sal, a terapêutica com glicorticóides permite diminuir a hipersecreção de CRH, ACTH e androgénios de forma a otimizar o crescimento e a maturação sexual normal. O fármaco de escolha na infância é a hidrocortisona oral 15-25 mg/m2/dia, dividida em 3 tomas diárias.

| Quadro I - Sinais e sintomas da crise perdedora de sal |
|---|
| Letargia |
| Má perfusão periférica |
| Diminuição do apetite |
| Desidratação |
| Regurgitação |
| Hipotensão |
| Vómitos em jato |
| Arritmias |
| Má evolução ponderal |
| Convulsões |
| Choro fraco |
| Hiponatrémia (Na+ <130 mEq/ L) |
| Hipercaliémia (K+ >5 mEq/L) |
| Acidose metabólica |

O uso de mineralocorticóide traz benefício ao reduzir os níveis de ACTH e as necessidades de glicorticóide. A droga de escolha é a fludrocortisona, 0,05 – 0,3 mg/dia. A reposição da perda de sal com cloreto de sódio é fundamental logo no primeiro ano de vida (1-3g/dia, equivalente a 17- 51 mEq/dia).[1-3] A monitorização terapêutica efetua-se pelo doseamento dos níveis de ACTH, 17-hidroxiprogesterona, androstenediona.[2] Os níveis de sódio e potássio, bem como a atividade da renina plasmática são úteis no controlo da terapêutica mineralocorticóide. As crianças com diagnóstico de HSC devem manter acompanhamento em consultas de Endocrinologia Pediátrica.[2, 3]

A HSC pode apresentar-se de diferentes formas e gravidades ao longo do desenvolvimento do indivíduo. A familiaridade com a clínica de apresentação é primordial para um correto e atempado diagnóstico.

## DESCRIÇÃO DO CASO

GG, género masculino, nasceu a 23/5/2013. Pelo genograma familiar (figura 2) aparentemente não há consanguinidade, nem doenças hereditárias conhecidas e os antecedentes familiares são irrelevantes.

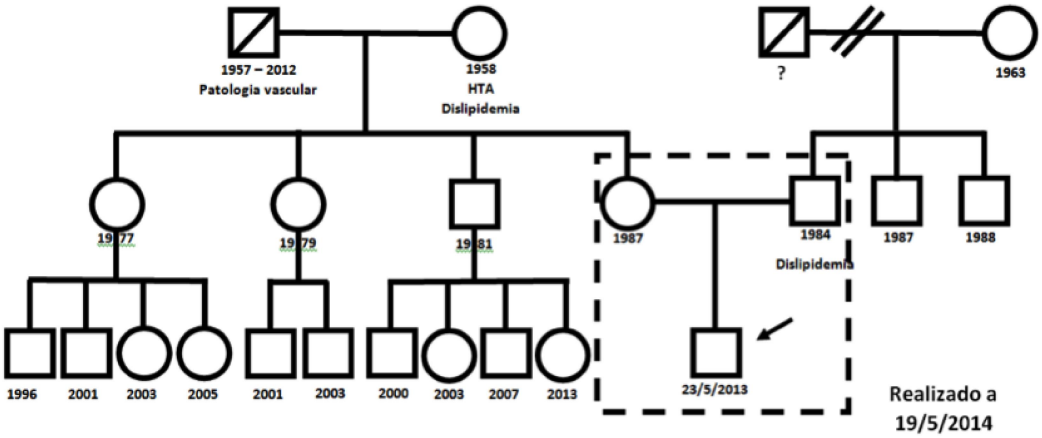


Figura 2. **Genograma**

Este menino está inserido numa família nuclear no estadio II do ciclo de Duvall. Como antecedentes obstétricos há a realçar que foi a primeira gravidez para ambos os progenitores e esta foi vigiada nos cuidados de saúde primários em articulação com o hospital de referência, segundo protocolo de gravidez de baixo de risco. Não teve intercorrências à exceção da pesquisa do *Streptococcus* β-hemolítico que foi positiva - mãe realizou doses adequadas de penicilina. O parto foi distócico (cesariana por sofrimento fetal) às 39 semanas e 2 dias. Apresentou apgar 6 ao primeiro minuto (tendo efetuado oxigénio e insuflações a pressão controlada) e apgar 9 ao quinto minuto. Dados antropométricos: 3,480 Kg (P 15-50), 47 cm de comprimento (P 3-15), 35 cm (P 50-85) de perímetro cefálico e um índice ponderal superior ao percentil 90. Teve alta do berçário acompanhado pela mãe ao terceiro dia. Ao exame físico apresentava pé talo valgo à esquerda e hipospádias pelo que foi orientado

para as consultas de Medicina Física e Reabilitação e de Neonatologia do mesmo hospital.

No dia 5/7/2013 com 1 mês e 12 dias de idade, a mãe do GG levou-o à consulta não programada da médica de família. Nessa altura efetuava leite adaptado, profilaxia com colecalciferol 0,5 mg/mL – 1 gota/dia e apresentava o programa nacional de vacinação atualizado. Foi relatado um quadro de vómitos com 4 dias de evolução, em jato, 1 a 2 episódios/dia. Ingeria apenas 40-60 mL dos 90-120 mL habituais, apresentava choro frequente e irritabilidade. A mãe negou febre, alterações do trânsito intestinal, conviventes doentes ou outras queixas. Ao exame físico apresentava uma fontanela anterior deprimida e pulsátil, palidez cutânea com mucosas razoavelmente hidratadas e uma perda ponderal de 10 g em nove dias. Restante exame sem alterações. Perante este quadro e colocando como principais hipóteses de diagnóstico uma infeção ou estenose hipertrófica do piloro o GG foi referenciado ao serviço de urgência de Pediatria do hospital de referência.

Ao exame físico na admissão hospitalar foi relatado um tempo de preenchimento capilar de 3 segundos, palidez, fontanela anterior deprimida e face sui generis. Foi então instituída volemização com soro fisiológico e solicitado estudo analítico, gasimetria venosa e ecografia abdominal. O estudo analítico revelou hiponatrémia de 113 mmol/dL e hipercaliémia de 7,6 mmol/dL, sem outras alterações, nomeadamente marcadores inflamatórios negativos. A gasimetria revelou discreta acidose metabólica compensada e hiponatrémia. A ecografia abdominal revelou "suspeita de pielonefrite aguda (…) sem estenose hipertrófica do piloro". Perante estes achados o lactente foi então internado no serviço de Neonatologia colocando-se como principais hipóteses de diagnóstico hiperplasia congénita da suprarrenal - forma perdedora de sal, sépsis (com ponto de partida urinário) ou síndrome polimalformativo.

O GG esteve internado 14 dias (3 no serviço de Neonatologia e os restantes no serviço de Pediatria). Durante o internamento realizou correção hidroeletrolítica endovenosa e antibioterapia. Dos exames solicitados há a mencionar uroculturas e hemoculturas negativas, doseamento anormal de 17-alfa-hidroxiprogesterona no teste de Guthrie (colhido a 28/5/2013) - 304 nmol/L sendo a referência menor de 30 nmol/L. Pela suspeita de síndrome polimalformativo realizou estudo de cariótipo de linfócitos cujo resultado posterior (10/7/2013) revelou ser normal - "constituição cromossómica normal para indivíduo sexo masculino".

O GG teve alta hospitalar com diagnóstico de hiperplasia congénita das supra-renais – forma clássica perdedora de sal. Ficou medicado com hidrocortisona, fludrocortisona e suplemento de cloreto de sódio. Foi orientado para a consulta externa de Pediatria e solicitados estudo molecular e nova ecografia renal. O resultado do estudo molecular por técnica de extração do ADN genómico a partir do sangue periférico (3/1/2014) revelou: "resultados permitem inferir que o utente (…) possui, presumivelmente ambas as cópias do gene CYP21A2 mutadas. (…) Ambas são consideradas mutações graves uma vez que estão associadas a uma atividade enzimática da 21-hidroxilase, in vitro, de respetivamente, 0% e 1,3% relativamente à sua atividade normal, tendo a 17-hidroxiprogesterona como substrato. (…) O genótipo do utente deverá conferir-lhe uma deficiência grave em 21-hidroxilase compatível com a forma clássica da doença associada a perda de sal, pelo que se confirma o diagnóstico clínico/endocrinológico. (…) De acordo com os resultados obtidos sugere-se o encaminhamento da família nuclear do utente para uma consulta de aconselhamento genético. A fim de confirmar a origem e a segregação parental das mutações, assim como o genótipo do utente, sugere-se que o estudo molecular seja também realizado nos seus progenitores."

Atualmente o GG tem 2 anos, mantém vigilância na consulta hospitalar de Endocrinologia Pediátrica, com uma periodicidade trimestral, e com a Médica de Família. Está medicado com hidrocortisona e fludocortisona em doses que vão sendo ajustadas às necessidades. Teve alta da consulta de Medicina Física e Reabilitação e da consulta de Neonatologia. A ecografia renal e suprarrenal bilateral repetida a 13/8/2013 não apresentava alterações de relevo.

## COMENTÁRIO

Os vómitos são queixas frequentes na consulta do médico de família, especialmente na faixa etária infanto-juvenil. Como sempre, caraterizar minuciosamente esta queixa e enquadrá-la na história clínica e no exame físico foi primordial para perspetivar a gravidade do quadro e equacionar as hipóteses de diagnóstico.

No percurso para a conclusão final foi excluída uma das causas mais frequentes de vómitos em jato nesta faixa etária – a estenose hipertrófica do piloro. Contudo, a mesma ecografia que permitiu essa exclusão levantou a hipótese de anomalia renal e, enquadrando nos restantes achados, levou a ponderar um quadro infecioso com provável ponto de partida urinário. Os resultados permitiram a exclusão desta hipótese de diagnóstico e a posterior repetição do exame excluiu a hipótese de anomalia. O estudo do cariótipo justificou-se pela suspeita de síndrome polimarformativo equacionada no contexto de uma face sui generis - descrita no exame físico da urgência hospitalar. No final, por detrás dos vómitos, havia uma doença congénita grave que colocou em risco a vida deste menino. A apresentação desta doença foi de

encontro à maioria dos achados retratados na literatura com a exceção para o momento de apresentação, que no caso do GG foi pela sexta semana de vida, um pouco mais tarde que o habitual.[1-4]

Tem sido discutido o rastreio neonatal da HSC forma clássica, através do doseamento de 17-hidroxiprogesterona no cartão de diagnóstico precoce, de forma a evitar o registo de RN do género feminino com virilização como sendo do género masculino e permitir a instituição precoce de tratamento com consequente diminuição da exposição ao excesso de androgénios.[3] A deteção precoce, nomeadamente no caso da forma clássica perdedora de sal, permitiria antecipar o aparecimento de uma crise de perda de sal grave, potencialmente mortal, e evitar as comorbilidades associadas. No entanto, apesar de ser uma doença grave rastreável e haver tratamento precoce, que alteraria a evolução da doença com repercussão a curto e a longo prazo, é preciso atender aos custos do rastreio, ao facto de ser uma doença com baixa prevalência e do rastreio não ser muito efetivo no diagnóstico das formas menos graves da doença, poder dar resultados falsos positivos (nomeadamente entre prematuros e crianças de baixo peso ao nascimento) ou falsos negativos. Atualmente em Portugal não se efetua o rastreio desta doença.[1]

Enquanto médicos de família que acompanham o crescimento não só desta criança, mas também deste casal, várias situações devem ser analisadas. Temos uma criança com patologia crónica que exige cuidados especiais, sendo necessário o acompanhamento desta patologia em ambiente hospitalar, idealmente por uma equipa multidisciplinar. Cabe ao médico de família manter o acompanhamento desta criança segundo o Programa Nacional de Saúde Infantil e Juvenil da Direção Geral de Saúde e estar alerta para as intercorrências patológicas, comuns nesta faixa etária, mas que para o GG têm um impacto diferente: um quadro de stress hemodinâmico, gerado por uma infeção, febre ou diminuição do aporte de sal, pode despoletar uma crise adrenal, pelo que uma simples intercorrência pode condicionar o ajuste de doses terapêuticas de forma emergente.[1, 2]
Outro aspeto importante da saúde do GG prende-se a longo prazo com a sua fertilidade que poderá estar diminuída devido à presença de tumores adrenais gonadais.[1] Esta hipótese deverá ser equacionada se, no futuro, o GG apresentar infertilidade.

Em relação aos pais do GG muito há a considerar. Desde logo o impacto que um filho com doença crónica tem num casal jovem saudável. O luto nesta fase não é feito pela criança e sim pelos pais, que precisam de tempo para aceitar e compreender esta situação. A tristeza e a negação desta notícia fizeram com que este casal, cerca de 7 meses depois do diagnóstico, depositasse crédito em "medicinas alternativas" e trocasse o tratamento farmacológico por "chás" durante tempo suficiente para que o GG tivesse uma crise adrenérgica e voltasse a necessitar de cuidados hospitalares urgentes. Esta atitude demonstrou a insegurança deste casal, sendo da responsabilidade dos profissionais de saúde que contactam com o GG a tarefa de capacitar os pais para a necessidade das medidas implementadas.

Como este foi o caso índice desta família está previsto o encaminhamento deste casal para uma consulta de genética médica e a necessidade imperiosa de consulta de pré-conceção e orientação atempada nas futuras gravidezes.[1-4] Contudo, o medo do futuro do GG e a perspetiva do risco de doença em futuros filhos faz com que, atualmente, a mãe do GG expresse vontade em abandonar o desejo de ter mais filhos, à semelhança dos seus irmãos (figura 2), e o pai do GG recuse a consulta de aconselhamento genético.

Pelo espectro de apresentação e intercorrências possíveis na vida destas crianças e futuros adultos bem como do impacto dos seus familiares, o médico de família deverá estar familiarizado com todos os aspetos focados neste artigo. De salientar ainda a importância de, independentemente do sistema que nos é imposto, com um computador à frente, indicadores para cumprir, sejamos capazes de dedicar tempo e olhar para estas mães, pais e crianças, além das palavras, promovendo o suporte psicossocial que eles precisam a cada encontro que têm com o sistema de saúde.

## BIBLIOGRAFIA

1. Vieira A, Paiva S, Baptista C, Ruas L, Silva J, Gonçalves J, et al. Hiperplasia Congénita da Supra-renal de Expressão tardia por deficiência de 21-hidroxilase. Revisão da Literatura e Estudo Genético Preconcepção de Cinco Casais. Acta Médica Portuguesa. 2011(24):099-110.
2. Cordinhã C, Morais S, Cardoso R, Ramos L, Taborda A, Mirante A. Hiperplasia Congénita da Supra-renal: quando o mesmo genótipo tem diferentes fenótipos…. Revista Portuguesa de Endocrinologia, Diabetes e Metabolismo. 2011;2011 - 01:41-6.
3. Rego A, Mendanha S, Coelho E, Pontes M. Hiperplasia Supra-Renal Congénita. Défice de 21-Hidroxilase. Consensos em Neonatologia.
4. Bento LR, Ramos CCA, Gonçalves EM, Mello MPd, Baptista MTM, Lemos-Marini SHVd, et al. Hiperplasia adrenal congênita por deficiência da 21-hidroxilase, forma clássica: estudo da frequência em famílias de indivíduos afetados. Revista Paulista de Pediatria. 2007;25(3):202-6.

## CONFLITOS DE INTERESSES

As autoras declaram não possuir conflitos de interesse.