TUMOR FIBROSO SOLITÁRIO DA PLEURA – A CAUSA DO CANSAÇO

SOLITARY FIBROUS TUMOR OF THE PLEURA - THE CAUSE OF TIREDNESS

Autores:
Ana Rita Gonçalves[1], Ana Catarina Oliveira[1], José Rui Caetano[2]

RESUMO

Introdução: O cansaço é um sintoma comum nos cuidados de saúde primários, mas pouco específico e com múltiplas etiologias. Este caso apresenta uma causa incomum de cansaço, com uma evolução insidiosa e cujo diagnóstico só foi possível após aparecimento dos primeiros sintomas. O tumor fibroso solitário pleural é uma neoplasia rara que representa menos de 5% dos tumores pleurais. Na literatura terão sido descritos cerca de 1000 casos. A apresentação clínica mais frequente é tosse, dor torácica ou dispneia. O comportamento destes tumores é imprevisível. O tratamento preconizado é a resseção cirúrgica em bloco. O prognóstico é geralmente favorável.
Descrição do caso: Trata-se de um homem de 76 anos, com antecedentes de diabetes *mellitus* tipo 2, doença arterial periférica, dislipidemia, tabagismo, síndrome coronário crónico e rim único à direita. Recorreu à consulta aberta da sua Unidade de Saúde Familiar por cansaço nos últimos 15 dias, associado a anorexia. Apresentava alterações à auscultação pulmonar e foi objetivada opacidade do hemitórax esquerdo na radiografia do tórax e derrame pleural ipsilateral no ecocardiograma, sem alterações cardíacas relevantes. Foi encaminhado para o serviço de urgência e ficou internado para estudo etiológico, concluindo tratar-se de um tumor fibroso solitário pleural. Após ter sido considerado um tumor irressecável por várias equipas cirúrgicas, acabou por ser submetido a resseção tumoral. Atualmente encontra-se assintomático.
Comentário: No caso clínico descrito, a evolução do tumor terá ocorrido provavelmente ao longo de vários anos, sem provocar qualquer sintomatologia. A celeridade do diagnóstico e da terapêutica revelou-se essencial, mesmo perante o contexto pandémico do país. Apesar dos condicionalismos, vários contactos telefónicos foram feitos pelo Médico de Família ao doente e sua esposa. É de ressalvar a importância dos cuidados de proximidade e centrados na pessoa que a Medicina Geral e Familiar consegue proporcionar, em qualquer momento da vida dos doentes.

Palavras-chave: cansaço; tumor fibroso solitário pleural; cuidados de saúde primários

ABSTRACT

Introduction: Tiredness is a common symptom in Primary Health Care, but it isn't specific and with multiple etiologies. This case presents an unusual etiology of tiredness, with an insidious evolution and whose diagnosis was only possible after the appearance of the first symptoms. Solitary fibrous tumor of the pleura (STFP) is a rare tumor that represents less than 5% of pleural tumors. About 1000 cases have been described in the literature. Most patients present with cough, chest pain, or dyspnea. The behavior of these tumors is unpredictable. Complete resection of tumor is the treatment of choice. The prognosis is generally favorable.
Case report: A 76-year-old man with a previous medical history of type 2 diabetes, peripheral arterial disease, dyslipidemia, smoking, chronic coronary syndrome and a single kidney on the right. He went to his health center for an emergency consultation due to tiredness in the last 15 days, associated with anorexia. He had alterations on pulmonary auscultation. Left hemithorax opacity on radiography and ipsilateral pleural effusion on echocardiogram were observed, without relevant cardiac alterations. He was referred to the emergency department and hospitalized for an etiological study, concluding that it was a solitary pleural fibrous tumor. After the tumor was considered unresectable by several surgical teams, he underwent tumor resection. He is currently asymptomatic.
Comment: In the clinical case described, the evolution of the tumor probably occurred over several years, without causing any symptoms. The speed of diagnosis and treatment proved to be essential, even in the face of the country's pandemic context. Despite the limitations, several telephone contacts were made by the Family Doctor to the patient and his wife. It is worth noting the importance of proximity and person-centered care that family doctors can provide, at any time in patients' lives.

Keywords: tiredness; solitary fibrous tumor of the pleura; primary health care

---

1. Médica Interna de Medicina Geral e Familiar, USF do Minho, ACeS Cávado I - Braga
2. Assistente Graduado de Medicina Geral e Familiar, USF do Minho, ACeS Cávado I - Braga

INTRODUÇÃO

O cansaço é um sintoma comum nos cuidados de saúde primários,[1] mas pouco específico e com múltiplas possíveis etiologias, entre as quais condições cardiopulmonares, endócrinas, hematológicas, infeciosas, reumáticas, neoplásicas e psicológicas. A importância da história clínica e do exame objetivo é reconhecida, mas os exames complementares de diagnóstico (ECD) também se revelam de grande importância para a descoberta da causa deste sintoma.

O caso apresentado leva à descoberta de uma causa incomum de cansaço, um tumor fibroso solitário da pleura, cuja evolução terá sido insidiosa e cujo diagnóstico só foi possível após as primeiras manifestações clínicas e com auxílio de ECD.

Os tumores fibrosos solitários são neoplasias mesenquimais, originalmente descritas na pleura, mas posteriormente documentadas em praticamente qualquer região anatómica.[2-4] A localização pleural ocorre em cerca de 30% destas neoplasias.[2] Na literatura terão sido descritos cerca de 1000 casos,[5] o que demonstra a raridade do caso clínico.

Dentro dos tumores pleurais, apenas cerca de 5% correspondem a tumores fibrosos solitários da pleura (TFSP).[5-8] Ocorrem em qualquer faixa etária, mas o seu pico de incidência é na quinta e sexta décadas de vida,[3,4,6,7] atingindo igualmente ambos os sexos.[3,8,9] A etiologia permanece desconhecida e a associação com tabagismo ou exposição a asbestos não foi demonstrada.[3,4,6-8] Apesar de maioritariamente benignos, em 10 a 20% dos casos surgem TFSP malignos.[4-6,9]

A maioria dos TFSP têm curso clínico indolente, sendo assintomáticos por vários anos e o diagnóstico é incidental através de radiografia torácica.[4,6-8,10,11] As lesões tendem a apresentar-se como massas de crescimento lento e indolor ou podem provocar sintomas pelo efeito de massa ou compressão de estruturas adjacentes.[3,10] A apresentação clínica mais frequente é tosse, dor torácica ou dispneia.[4,6-8,10] Mais raramente observam-se hemoptises e pneumonite obstrutiva como resultado da obstrução das vias aéreas.[4,6,9] A ocorrência de derrame pleural é reportado em até 12% dos casos,[6] podendo relacionar-se com comportamento maligno.[6,9]

No entanto, o comportamento destes tumores é imprevisível e nem sempre se correlaciona com os achados histológicos.[3,6,9] Além disso, alguns casos de TFSP de caraterísticas benignas durante vários anos acabaram por alterar o seu comportamento para maligno,[9] o que torna fundamental o seguimento destes doentes a longo prazo.[3,10,11]

Radiologicamente são muitas vezes de grandes dimensões, bem definidos, lobulados, sólidos e vascularizados.[3,4,7,8,10] A presença de um pedículo vascular ocorre frequentemente[4,6] e, em cerca de 80% dos casos, a origem é a partir da pleura visceral.[6,7]

Os achados radiológicos com melhor relação com malignidade incluem: tamanho, intensidade heterogénea do sinal e captação heterogénea de contraste na ressonância magnética nuclear (RMN).[3,6,10]

O tratamento preconizado é a resseção cirúrgica completa de qualquer TFSP.[3,4,6-10] O prognóstico é geralmente favorável, com taxas de sobrevivência a cinco anos de 79 - 100%,[6] a 10 anos de 76,8% e a 20 anos de 51,7%.[11] A excisão completa é o melhor indicador de prognóstico.[6,8] O risco de recorrência local para os tumores benignos é inferior a 10%, sendo que no caso de tumores malignos sésseis é consideravelmente superior, podendo atingir 60% de taxa de recorrência.[4,6,8,9] A ocorrência de metástases é também possível, sendo os locais mais comuns: pulmões, ossos e fígado.[3] Por esse motivo, o controlo imagiológico a longo prazo é essencial, sobretudo nos primeiros dois anos após a resseção cirúrgica.[4,6,9,11]

DESCRIÇÃO DO CASO

Homem de 76 anos de idade, natural de Moçambique, mas a viver em Portugal desde os 8 anos, reformado (engenheiro técnico), casado, totalmente autónomo. Pertencente a uma família nuclear, em estadio VII do ciclo de *Duvall*, com bom suporte familiar, mas apenas com apoio diário da esposa, dado os filhos viverem longe. Como antecedentes pessoais apresentava: diabetes *mellitus* tipo 2, doença arterial periférica, dislipidemia, tabagismo (cerca de 60 UMA; teria iniciado abstinência tabágica há dois meses), síndrome coronário crónico (submetido a bypass das artérias coronárias em 1993) e rim único à direita. Encontrava-se medicado com atorvastatina 40 mg id, sitagliptina/metformina 50/1000 mg *bid*, insulina lantus 10 U *id* e mononitrato de isossorbida 50 mg *id*.

Recorreu à consulta aberta da sua Unidade de Saúde Familiar (USF) em maio de 2020 por quadro de cansaço nas atividades de vida diárias nos últimos 15 dias, associado a anorexia. Referia tosse dentro do seu padrão habitual desde há vários anos e negava outras queixas. Ao exame objetivo apresentava pressão arterial de 85/50 mmHg e frequência cardíaca de 65 bpm; os sons cardíacos eram rítmicos, sem sopros aparentes; na auscultação pulmonar objetivou-se diminuição do murmúrio vesicular no hemitórax esquerdo e roncos expiratórios escassos dispersos em todo o campo pulmonar. Não havia alteração do peso

corporal nos últimos seis meses (61 kg, IMC 22,1 kg/m²). Dada a clínica e os achados ao exame físico, e sendo a principal suspeita etiológica uma causa cardiopulmonar (insuficiência cardíaca descompensada como primeira hipótese), foi solicitado eletrocardiograma (ECG), ecocardiograma e radiografia torácica.

Os ECD solicitados foram mostrados após cerca de três semanas e apresentavam o seguinte: ECG com ritmo sinusal e frequência cardíaca de 91 bpm, baixa voltagem do QRS nas derivações periféricas; ecocardiograma normal para a idade, com fração de ejeção do ventrículo esquerdo de 54% e imagem de derrame pleural importante no hemitórax esquerdo; radiografia torácica com hemitórax opaco à esquerda, opacidades metálicas em relação com antecedentes cirúrgicos, moderado reforço do retículo pulmonar à direita, sem aparentes áreas de consolidação ou nódulos, visível na figura 1.

Perante estes resultados e dada a evolução da sintomatologia (agravamento do cansaço e aumento do padrão da tosse), o doente foi encaminhado para o serviço de urgência (SU) do hospital de referência do grupo II.

Figura 1. Radiografia torácica demonstrando derrame pleural esquerdo.

No SU realizou tomografia computorizada (TC) torácica que demonstrou: "Massa provavelmente pleural esquerda com 18 cm (plano coronal), heterogénea, adjacente à vertente posterior dos lobos superior e inferior esquerdos, com atelectasia parcial do parênquima adjacente. Moderado/volumoso derrame pleural homolateral. Ligeiro desvio contralateral do mediastino. (...)". O doente ficou internado para estudo etiológico no serviço de Pneumologia desse hospital.

Durante o internamento de oito dias manteve sempre estabilidade hemodinâmica e não se registaram intercorrências. Nesse período realizou toracocentese e broncofibroscopia, que foram inconclusivas. Em junho foi feita biópsia transtorácica, mas o resultado só foi conhecido seis semanas depois. Revelou "fragmentos de neoplasia de padrão estoriforme e fasciculado, com células fusiformes com atipia citológica discreta" e a imunohistoquímica apresentou: CD34 positivo, STAT6 positivo, AE1AE3/S100/Desmina/RE/CD10 negativos, permitindo fazer-se o diagnóstico de tumor fibroso solitário.

Durante todo este período de incerteza quanto ao diagnóstico, o médico de família realizou vários contactos telefónicos, no sentido de fazer um acompanhamento da evolução do quadro clínico do doente e, sobretudo, para perceber de que forma estava a ser feita a gestão da situação por parte da família. Foi fundamental este contacto frequente com a esposa, o pilar de apoio do doente, dada a fragilidade em que esta se encontrava, permitindo que o suporte familiar se mantivesse forte e estável sob o ponto de vista emocional.

O doente foi, então, encaminhado para consulta multidisciplinar de Oncologia do mesmo hospital que considerou haver necessidade de avaliação por Cirurgia Cardiotorácica. Realizou ressonância magnética nuclear (RMN) torácica em setembro que mostrou "...massa situada nos dois terços superiores da cavidade pleural esquerda, com 7,9 x 12,6 x 17 cm, em relação com tumor fibroso solitário conhecido. Não se identificam sinais que sugiram extensão transpleural, pelo que parece ser uma lesão circunscrita à pleura. Associa-se derrame pleural de médio volume na região basal. Nota-se atelectasia compressiva significativa do pulmão esquerdo, com colapso do segmento apicoposterior do lobo superior esquerdo e dos segmentos basais do lobo inferior esquerdo.", visível nas figuras 2 e 3.

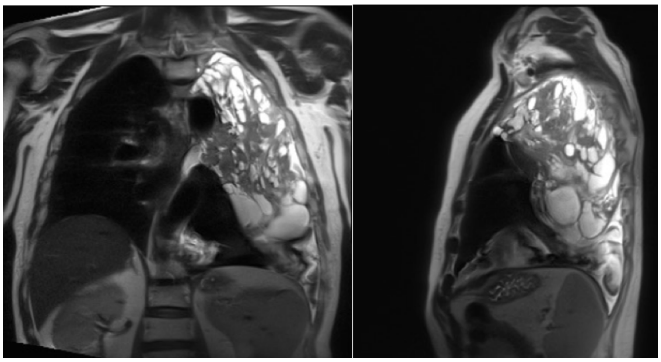

Figura 2 e 3. Ressonância magnética nuclear torácica onde se visualiza a lesão tumoral (corte coronal e sagital).

O caso foi discutido com vários serviços de Cirurgia Cardiotorácica de outros centros hospitalares do grupo III que consideraram o tumor irressecável dada a sua localização e, pelos antecedentes cirúrgicos coronários, o doente não seria candidato a pneumectomia pelo elevado risco cirúrgico. Em novembro de 2020, o doente acabou por ser aceite para intervenção cirúrgica num outro hospital, tendo sido internado no serviço de Cirurgia Cardiotorácica e submetido a resseção do tumor fibroso à esquerda, tendo-se observado expansão pulmonar completa, sem derrame ou pneumotórax na radiografia pós-operatória. O doente teve alta três dias depois sem queixas, hemodinamicamente estável e sem necessidade de oxigenoterapia.

Atualmente encontra-se com bom estado geral, com resolução do cansaço e recuperação da capacidade funcional. Mantém acompanhamento em consulta da especialidade e no seu médico de família. Apresenta-se com bom controlo das comorbilidades e sem novo agravamento sintomatológico desde então.

COMENTÁRIO

No caso clínico descrito, a evolução do tumor terá sido insidiosa, provavelmente ao longo de vários anos, sem provocar qualquer sintomatologia. O aparecimento de cansaço, a primeira manifestação clínica da doença, indiciava um diagnóstico distinto, pelo que a principal suspeita era de insuficiência cardíaca descompensada. No entanto, os exames de imagem solicitados revelaram uma massa vascularizada de 17 cm que condicionava atelectasia compressiva significativa da quase totalidade do pulmão esquerdo, com derrame pleural importante. Este diagnóstico mostrou-se surpreendente e inesperado.

Durante o ano de 2020, período em que decorreu a marcha diagnóstica e terapêutica deste caso clínico, estava instalada a pandemia por Covid-19 em Portugal. Uma vez que a sintomatologia do doente não era compatível com os critérios de suspeição em vigor à data de apresentação, o diagnóstico de infeção por SARS-CoV-2 não foi considerado. De referir também que, nesse período, o acesso a consultas presenciais nos cuidados de saúde primários e hospitalares era escasso. Ainda assim, todo o processo decorreu de forma célere e, apesar da decisão terapêutica ter sido muito controversa dada a evolução da doença e os antecedentes do doente, a intervenção cirúrgica foi bem-sucedida e permitiu a resolução da sintomatologia. Dada a imprevisibilidade do comportamento deste tipo de neoplasias, o seguimento será essencial para detetar precocemente possíveis recidivas tumorais, sendo que atualmente mantém acompanhamento em consulta da especialidade.

Para este caso, a brevidade com que ocorreram o diagnóstico e a intervenção terapêutica, mesmo perante o contexto pandémico controverso, foi essencial para a resolução atempada do caso clínico. A importância da valorização dos sintomas a nível dos cuidados de saúde primários, que iniciou a marcha diagnóstica, seguida da resposta célere por parte dos cuidados hospitalares e da interligação entre várias instituições de saúde do país, permitiu que fosse encontrada a melhor solução terapêutica para o doente, dentro de um limite temporal razoável, o que culminou numa melhoria significativa da sua qualidade de vida. Este caso demonstra também a importância de haver um Serviço Nacional de Saúde integrado e interligado em todo o território nacional, de forma a ser encontrada a resposta mais adequada para o problema de cada doente, mesmo perante um fenómeno tão adverso quanto uma pandemia.

Apesar dos condicionamentos na realização de consultas presenciais nos CSP nesse período, durante todo o processo desde o diagnóstico até à concretização do tratamento cirúrgico, vários contactos telefónicos foram feitos com a família. Apesar da situação delicada em que o doente se encontrava, e percebendo que a esposa era o seu principal ponto de suporte, a equipa dos CSP percebeu que era ela quem precisava de um apoio reforçado nessa fase. Aqui também se demonstra o papel fundamental do médico de família no que toca ao seu princípio de abordagem centrada na pessoa, englobando o seu contexto familiar, expectativas e preferências, recursos e forças, necessidades espirituais e articulação de cuidados, de forma a assegurar que todas as necessidades dos doentes são atendidas, sobretudo em momentos tão delicados quanto este aqui descrito.

REFERÊNCIAS BIBLIOGRÁFICAS:

1- Dukes JC, Matthew C, Mills A, Marcaurd M. Approach to Fatigue: Best Practice. Med Clin North Am. 2021;105(1):137–48.

2- Ronchi A, Cozzolino I, Marino FZ, Accardo M, Montella M, Panarese I, et al. Extrapleural solitary fibrous tumor: A distinct entity from pleural solitary fibrous tumor. An update on clinical, molecular and diagnostic features. Ann Diagn Pathol. 2018;34:142-50.

3- Thway K, Ng W, Noujaim J, Jones RL, Fisher C. The Current Status of Solitary Fibrous Tumor: Diagnostic Features, Variants, and Genetics. Int J Surg Pathol. 2016;24(4):281-92.

4- Arab WA. Solitary fibrous tumours of the pleura. Eur J Cardiothorac Surg. 2012;41(3):587-97.

5- Shanahan B, Redmond KC. Largest known malignant solitary fibrous tumour of the pleura-extended resection warranting cardiopulmonary bypass support. Ir J Med Sci. 2019;188(2):433-5.

6- Cardillo G, Lococo F, Carleo F, Martelli M. Solitary fibrous tumors of the pleura. Review. Curr Opin Pulm Med.

7- Rock P, Weerakkody Y. Solitary fibrous tumor of the pleura. Radiopaedia.

[acesso em dezembro de 2020]. Disponível em: https://radiopaedia.org/articles/solitary-fibrous-tumour-of-the-pleura
8- Sandri A, Maraschi A, Gagliasso M, Cartia C, Rapanà R, Sobrero S, et al. Solitary Fibrous Tumours of the Pleura. Diseases of Pleura. 2020.
9- Perrot M, Fischer S, Bründler MA, Sekine Y, Keshavjee. Solitary Fibrous Tumors of the Pleura. Review. Ann Thorac Surg. 2002;74:285–93.
10- You YH, Liu RT, Zhang Y. A large solitary fibrous tumour of the pleura: a case report and review of the literature. J Int Med Res. 2018;46(4):1672-7.
11- Karpathiou G, Peoc'h M. Pleura revisited: from histology and pathophysiology and molecular biology. Series on Pleural Diseases. Clin Respir J. 2019;13(1):3-13.

CONFLITOS DE INTERESSE:
Os autores declaram não ter quaisquer conflitos de interesse.

CORRESPONDÊNCIA:
Ana Rita Moreira Coutinho Gonçalves
armgoncalves@arsnorte.min-saude.pt

RECEBIDO: 12 de novembro de 2021 | ACEITE: 08 de junho de 2022