Relato de caso

A consequência da inconsequência…

por Ana Luísa Alves, Clara Jorge
Médicas internas de formação específica de MGF no Centro de Saúde de Bragança – Unidade de Saúde da Sé, Unidade Local de Saúde do Nordeste

RESUMO

Introdução: O linfoma de Hodgkin é uma neoplasia linfoide rara que afeta mais frequentemente o sexo masculino. Apresenta-se sob a forma de adenopatias não dolorosas, frequentemente a nível cervical. O prognóstico da mesma é feito com base em características clínicas e analíticas do doente, tendo por base a classificação do índice prognóstico internacional. O especialista de MGF deve ter em consideração, na sua prática clínica, todos os níveis de prevenção. A prevenção quaternária constitui-se de extrema importância nos casos em que o excesso de intervencionismo médico e a falta de capacitação do utente podem condicionar o diagnóstico e prognóstico

Descrição do caso: O caso descrito refere-se a um adulto de 20 anos, previamente saudável, que recorre à Consulta Aberta por dor na região cervical. Apesar de já estar a ser acompanhado nos Cuidados de Saúde Secundários, e após anamnese e exame físicos detalhados, optou-se pela realização de análises laboratoriais que nunca tinha efetuado até à data, que sugeriram tratar-se de um linfoma de Hodgkin, que posteriormente se confirmou. Atualmente o utente encontra-se sob quimioterapia, apresentando até à data, uma boa resposta ao tratamento.

Comentário: Trata-se de um adulto jovem, familiarizado com uma dor cervical constante durante mais de 12 meses, à qual não atribuía importância por já ter um diagnóstico provável. O presente caso demonstra que, por detrás de uma sintomatologia arrastada e não valorizada, poderá estar uma patologia grave. Salienta-se a importância da atitude do Médico de Família na consciencialização do utente para um seguimento adequado. A Medicina Centrada no Paciente é cada vez mais considerada como paradigma para cuidados de alta qualidade interpessoal constituindo uma ferramenta para uma prevenção quaternária através da análise das decisões clínicas de modo a aumentar a qualidade do ato médico e a utilização eficiente dos métodos diagnósticos e terapêuticos.

Palavras-chave: doença de Hodgkin, dor cervical, nódulos linfáticos, prevenção quaternária

INTRODUÇÃO

O linfoma de Hodgkin é uma neoplasia linfoide rara que corresponde a 1% de todas as neoplasias. É mais frequente no sexo masculino, tem dois picos de incidência (aos 20-30 anos e 60 anos)[1,2] e a sua etiologia permanece desconhecida apesar de alguns estudos apontarem uma relação com o vírus Epstein-Barr.[3] A sua disseminação ocorre habitualmente por via linfática. A clínica é inespecífica, cursando com sintomas B em cerca de 40% dos doentes (febre e hipersudorese)[2] e presença de adenopatias periféricas, não dolorosas e por vezes com flutuação. Segundo a literatura estas apresentam a característica patognomónica de se tornarem dolorosas com a ingestão de álcool.[1] Na avaliação analítica verifica-se anemia de doenças crónicas e nas fases iniciais ocorre leucocitose, eosinofilia e aumento da velocidade de sedimentação (VS).[4] O diagnóstico é histopatológico após biópsia do gânglio e o tratamento é feito em função do estadio da doença e normalmente inclui quimioterapia e radioterapia. O prognóstico é feito com base em características clínicas e analíticas do doente, tendo por base a classificação do índice prognóstico internacional. Existe um risco de 1% de desenvolver uma leucemia aguda mieloblástica ou síndrome mielodisplásico cinco anos após o tratamento.[4]

O Médico de Família constitui, maioritariamente, a primeira linha de abordagem do doente cabendo-lhe a responsabilidade de efetuar uma medicina preventiva em todos os seus níveis, da prevenção primária à quaternária.[5] Esta última visa evitar ou atenuar o excesso de intervencionismo médico associado a atos médicos desnecessários ou injustificados; por outro lado, pretende-se capacitar os utentes ao fornecer-lhes a informação necessária e suficiente para poderem tomar decisões autónomas, sem falsas expectativas, conhecendo as vantagens e os inconvenientes dos métodos diagnósticos ou terapêuticos propostos.[6]

Neste caso, este último patamar de intervenção revelou-se de extrema importância para um desfecho favorável, realçando assim a importância de uma Medicina Centrada no Paciente que promove a qualidade das relações pessoais, profissionais e organizacionais e contribui para a participação ativa dos pacientes na consulta.[7]

DESCRIÇÃO DO CASO

Utente do sexo masculino, com 20 anos de idade, caucasiano, estudante. Pertencente a uma família nuclear, na fase I do ciclo familiar de Duvall, altamente funcional de acordo com o APGAR familiar de Smilkstein, classe média-baixa de Graffar, residente em habitação alugada com boas condições.

Sem antecedentes pessoais de relevo. Referia como hábitos de vida uma dieta saudável, consumo esporádico de álcool, hábitos tabágicos de 5 unidades maço-ano e sedentarismo. Não fazia medicação habitual e não referia alergia a fármacos. Apresentava plano nacional de vacinação atualizado. O genograma da família encontra-se representado na Figura 1.

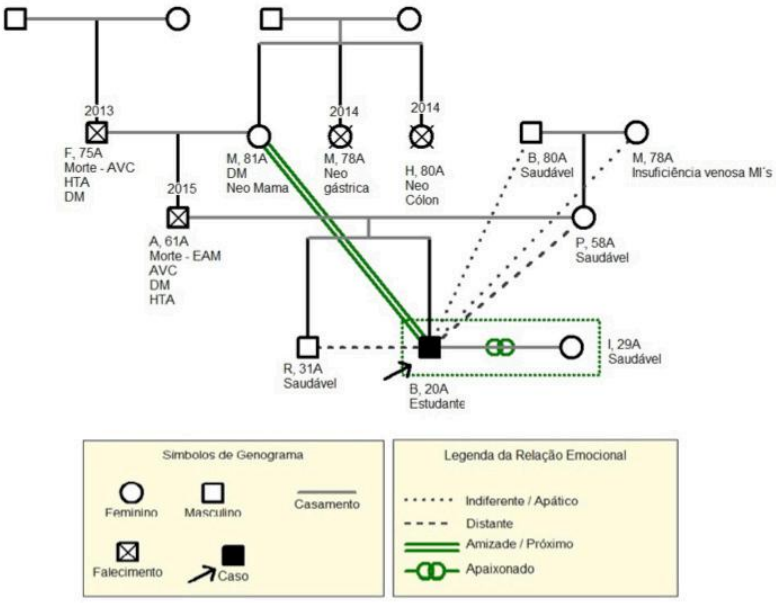

Figura 1. **Genograma familiar**
Legenda: AVC – acidente vascular cerebral; DM – diabetes mellitus; EAM – enfarte agudo do miocárdio; neo – neoplasia maligna

O utente recorreu à Consulta Aberta do seu Médico de Família a 23/02/2015 por quadro de cervicalgia. Esta dor localizava-se na região laterocervical direita, era contínua, tipo moinha, com picos esporádicos de intensidade, cedia ligeiramente com terapêutica analgésica e piorava quando em posição de decúbito ventral ou esquerdo e com a ingestão de bebidas alcoólicas. Após aprofundar a sintomatologia do utente, confirmou-se a presença desta queixa desde novembro de 2013, associando-se em janeiro de 2014 a omalgia direita e limitação da mobilidade. Referia ainda sensação de dispneia quando a dor era mais intensa, astenia marcada desde há 6 meses, sudorese noturna aumentada nos últimos dois meses, em associação com perda ponderal de 16Kg desde o início do quadro clínico. Negava outra sintomatologia ou febre. Sem queixas do foro digestivo ou urinário. Sem tosse ou expetoração. Sem dor torácica. Sem dispneia de esforço ou ortopneia.

Salienta-se que desde o início do quadro clínico, em novembro de 2013, fora múltiplas vezes ao SU, sendo seguido em consulta de Ortopedia desde janeiro de 2014, sendo um utente muito pouco frequentador dos CSP. À data da Consulta Aberta no Centro de Saúde, além de outros exames auxiliares de diagnóstico, tinha efetuado tomografia computorizada e ressonância magnética cervical que revelaram discopatia e nódulo cervical e realizara imobilização com colar cervical durante 2 meses, fisioterapia e terapêutica analgésica.

Ao exame físico, na Consulta Aberta, objetivou-se pele e mucosas coradas, hidratadas e anictéricas, normotenso (112/78mmHg), frequência cardíaca de 80bpm, com pulsos simétricos, rítmicos e de amplitude normal, frequência respiratória de 18 respirações por minuto. Restante exame objetivo sem alterações, exceto observação de tumefação cervical direita que à palpação revelou múltiplas adenopatias: adenopatia laterocervical esquerda com 1cm, adenopatia no triângulo anterocervical direito com 1cm, conglomerado adenopático no grupo médio, no triângulo posterior direito, com 2x4cm, e conglomerado supraclavicular com 5x4cm. Estas adenopatias eram duras, de consistência elástica, indolores á palpação e aderentes aos planos profundos (Figura 2). Quando questionado, o utente revelou que esta tumefação teve início em novembro de 2013 com crescimento progressivo até fevereiro de 2014, data em que estabilizou. Segundo o próprio, este sinal nunca foi considerado de alerta pelo médico assistente dos Cuidados de Saúde Secundários e era indolor pelo que nunca foi valorizado.

Figura 2. **Tumefação cervical direita vista anteriormente**

Tendo em conta o presente quadro, foi proposto ao doente referenciação para o SU, que este recusou. Desta forma, requisitou-se estudo analítico urgente, o qual o utente não realizou. Após duas tentativas de contacto por parte da equipa, a reforçar a importância da realização dos meios complementares de diagnóstico para o diagnóstico diferencial dada a suspeição decorrente da clínica, no dia 02/03/2015 de 2015 recorreu à Consulta Aberta para mostrar resultados que apresentaram anemia normocítica normocrómica, com hemoglobina de 12,6g/dl, leucocitose de 19.720/L

com neutrofilia de 77% e eosinofilia de 8,8%, trombocitose com 436.000/L plaquetas e VS de 54mm/hora. Urina tipo 2, marcadores víricos de VIH e hepatites normais, β2 microglobulina negativa, vírus Epstein -Barr IgM- e IgG+. Após explicação da gravidade do quadro ao doente, este aceitou a referenciação para o Instituto Português de Oncologia, com o qual se contactou imediatamente.

Segundo o registo da consulta externa de Onco-hematologia, o exame objetivo era sobreponível pelo que se efetuou estudo de doença linfoproliferativa com avaliação analítica com manutenção das alterações, eletrocardiograma com taquicardia sinusal e radiografia torácica com alargamento do mediastino, traqueia sem desvio e adenopatia justa-hilar direita. Realizou tomografia por emissão de positrões (PET) a 17/03/2015 que indicou patologia maligna (provável linfoma) com envolvimento ganglionar supradiafragmático. Efetuou ainda biópsia ganglionar a 18/03/2015 que confirmou linfoma de Hodgkin. A biópsia óssea foi negativa.

Após análise cuidada do quadro clínico, exames laboratoriais e resultado da biópsia classificou-se a patologia como estando no estadio II B tendo sido proposto 4 ciclos de quimioterapia seguidos de radioterapia.

COMENTÁRIO

O linfoma de Hodgkin não é um diagnóstico frequente na nossa prática clínica, no entanto deve ser considerado na presença de adenopatias duras, elásticas, aderidas a planos profundos e que não cedem ao tratamento habitual e que se tornam mais dolorosas com a ingestão de álcool. A estratificação da doença efetua-se sob os critérios Ann-Arbor-Cotswolds, segundo as áreas afetadas e a presença ou não de sintomas B (febre tumoral, transpiração noturna e perda de peso). O prognóstico é adverso quando o sexo é masculino, idade é maior que 45 anos, estadio IV, hemoglobina inferior a 10,5g/dl, leucocitose superior a 15.000/L, linfocitopenia menor que 600/L e albumina sérica menor que 4g/dl.

Neste caso, perante um jovem com uma clínica arrastada de cervicalgia associada a tumefação cervical, que ao exame objetivo se apresenta como um conglomerado adenopático, e com alterações analíticas sugestivas de doença linfoproliferativa, há que ter uma atuação rápida.

Como o utente já tinha obtido, através de diferentes setores do sistema de saúde, resposta para as suas queixas, supostamente secundárias a uma discopatia cervical, desvalorizava a manutenção e agravamento das mesmas. Foi necessário um grande esforço no aprimoramento da tarefa comunicacional, utilizando uma abordagem centrada no paciente que o incluiu e responsabilizou no processo de decisão.

Apesar da demora no diagnóstico, o prognóstico é favorável dada a idade do utente, presença apenas de invasão supradiafragmática (estadio II B) e parâmetros analíticos pouco desviados da média.

Para além de realçar a importância do diagnóstico atempado de uma patologia que pode ser potencialmente fatal, este caso clínico vem levantar a questão do exercício de uma Medicina Centrada no Paciente como ferramenta para uma prevenção quaternária uma vez que esta passa pela análise das decisões clínicas de modo a aumentar a qualidade do ato médico e a utilização eficiente dos métodos diagnósticos e terapêuticos. Este nível de prevenção implica o evitar do risco de excesso de realização de exames complementares, que devem ser solicitados tendo em conta as características da especificidade e sensibilidade, de modo a que não acarretem mais prejuízos que benefícios, tais como achados casuais, situações limítrofes ou desvios do raciocínio clínico.

AGRADECIMENTOS

As autoras gostariam de agradecer ao seu Orientador de Formação, Dr. Carlos Santos, por toda a disponibilidade e apoio que sempre lhes auferiu não só para a elaboração deste artigo mas sempre que necessário.

BIBLIOGRAFIA

1. Fauci AS, Braunwald E, Kasper DL, Hauser SL. Harrison's Principles of Internal Medicine, 17th edition. McGraw-Hill, New-York. 2008.
2. Küppers R, Engert A, Hansmann ML. Hodgkin lymphoma. J Clin Invest. 2012; 122 (10): 3439-3447.
3. Flavell KJ, Murray PG. Hodgkin's disease and the Epstein-Barr virus. Clin Pathol: Mol Pathol. 2000; 53:262–269.
4. UNAIDS. WHO Classification of Tumours of Haematopoietic and Lymphoid Tissue (IARC WHO Classification of Tumours). WHO PRESS, Switzerland. 2008.
5. Almeida LM. Da prevenção primordial à prevenção quaternária. Rev Port Saúde Pública. 2005; 23:(1): 91-94.
6. Gérvas J, Fernandez MP. Genética y prevención cuaternaria: el ejemplo de la hemocromatosis. Atención Primaria. 2003; 32(3): 158-162.
7. Epstein RM, Street Jr RL. The values and value of patient-centered care. Ann Fam Med. 2011; 9(2):100-3.

CONFLITOS DE INTERESSES

As autoras negam quaisquer conflitos de interesses.